



Универзитет у Крагујевцу
Факултет медицинских наука
Основне струковне студије
Катедра за Хистологију и ембриологију

УРИНАРНИ И НЕРВНИ СИСТЕМ

једанаеста недеља наставе

УРИНАРНИ СИСТЕМ

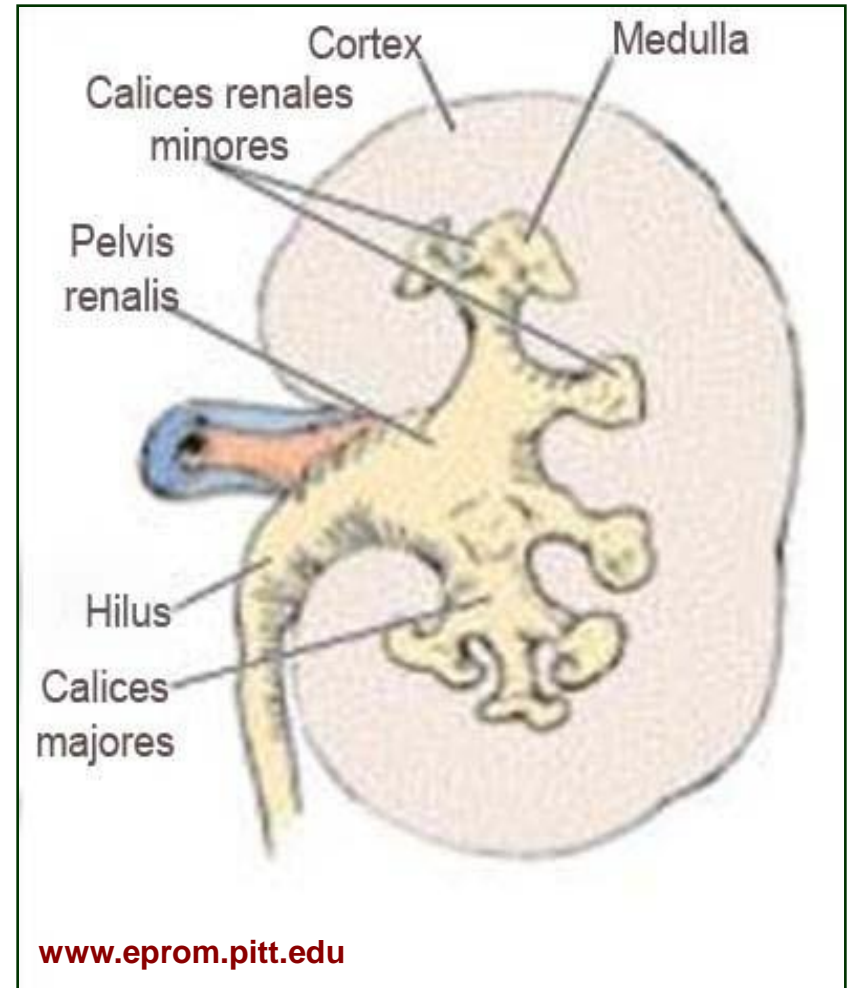
Уринарни систем

- **Уринарни (уропоезни) систем чине:**
 - Бубрези
 - Мокраћоводи
 - Мокраћна бешика
 - Мокраћна цев
- **Продукују и излучују урин и тиме:**
 - Отклањају вишак воде и електролита из организма
 - Избацују токсичне продукте метаболизма (уреа и креатинин)
 - Регулишу волумен и састав телесне течности
 - Регулишу ацидобазну равнотежу
 - Стабилизују крвни притисак
- Осим уропоезне, бубрези имају и **ендокрину функцију**
 - ренин, еритропоетин, простагландини, активација Д3 витамина

Бубрег

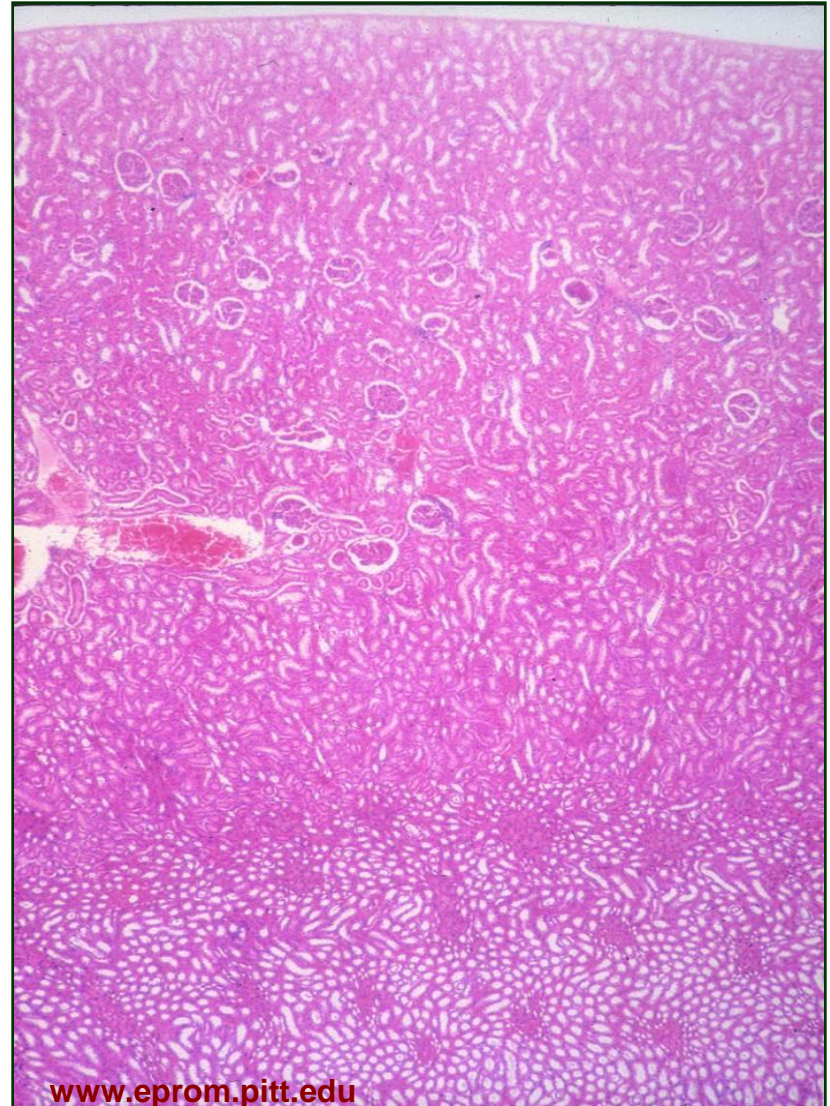
Бубрег (рен)

- Бубрези су централни органи уринарног система
- Спољашња страна бубрега је испупчена, а на унутрашњој, конкавној се налази **хилус**
- Кроз хилус у бубрег улазе бубрежна артерија и нерви, а излазе мокраћовод, бубрежна вена и лимфни судови



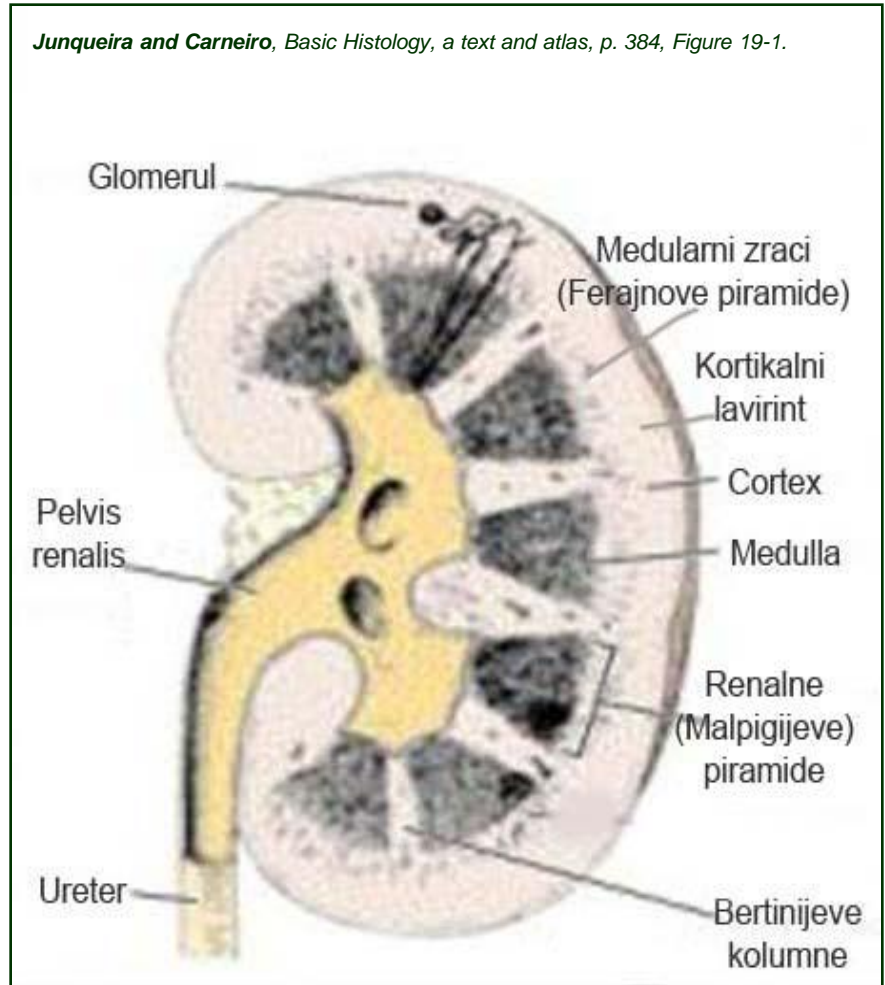
Бубрег (рен)

- Грађу бубрега чине паренхим и строма
- **Паренхим** чини велики број тубула који су својим почетним делом у блиској вези са капиларним сплетом, док се другим крајем отварају у бубрежне чашице
- **Паренхим** је подељен на:
 - **Кортекс** – периферну зону
 - **Медула** – унутрашњу зону
- **Строму** чине:
 - **Капсула** – двослојни омотач бубрега
 - **Интерстицијумско везиво** – оскудно растресито ткиво



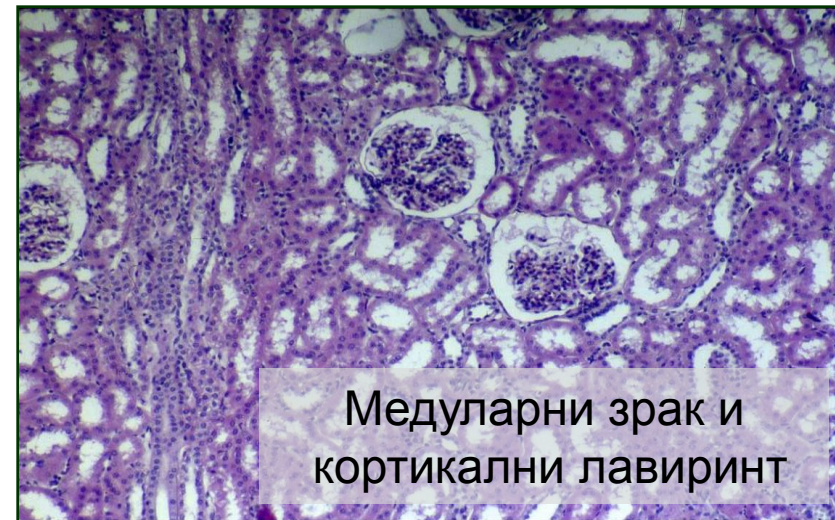
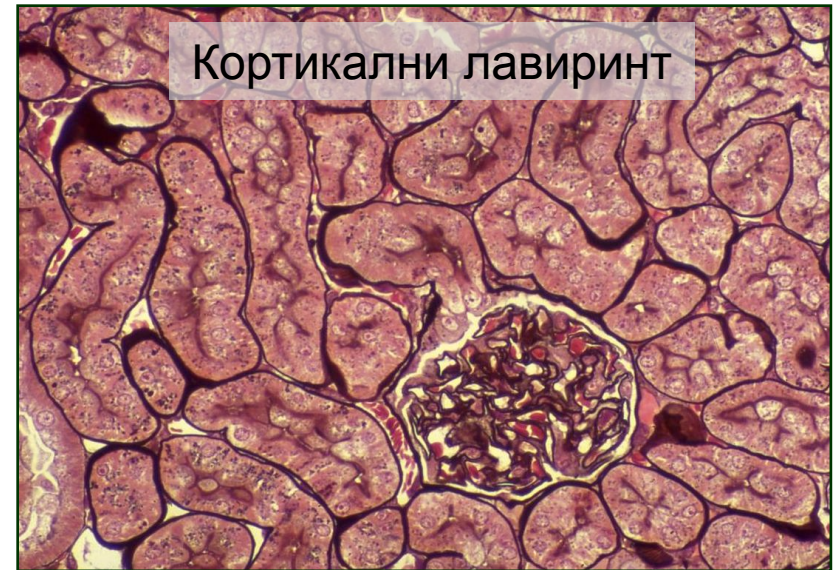Medulla

- Медулу чине **реналне (Малпигијеве) пирамиде** којих има 10-18
 - База пирамиде на граници медуле и кортекса.
 - Врх пирамиде - **ренална папила** - улази у **малу бубрежну чашицу**.
 - Велике бубрежне часице - **бубрежна карлица** - почетак уретера.
- **Реналне (Бертинијеве) колумне**
 - Између реналних пирамида.
 - Представљају део кортекса у медули.



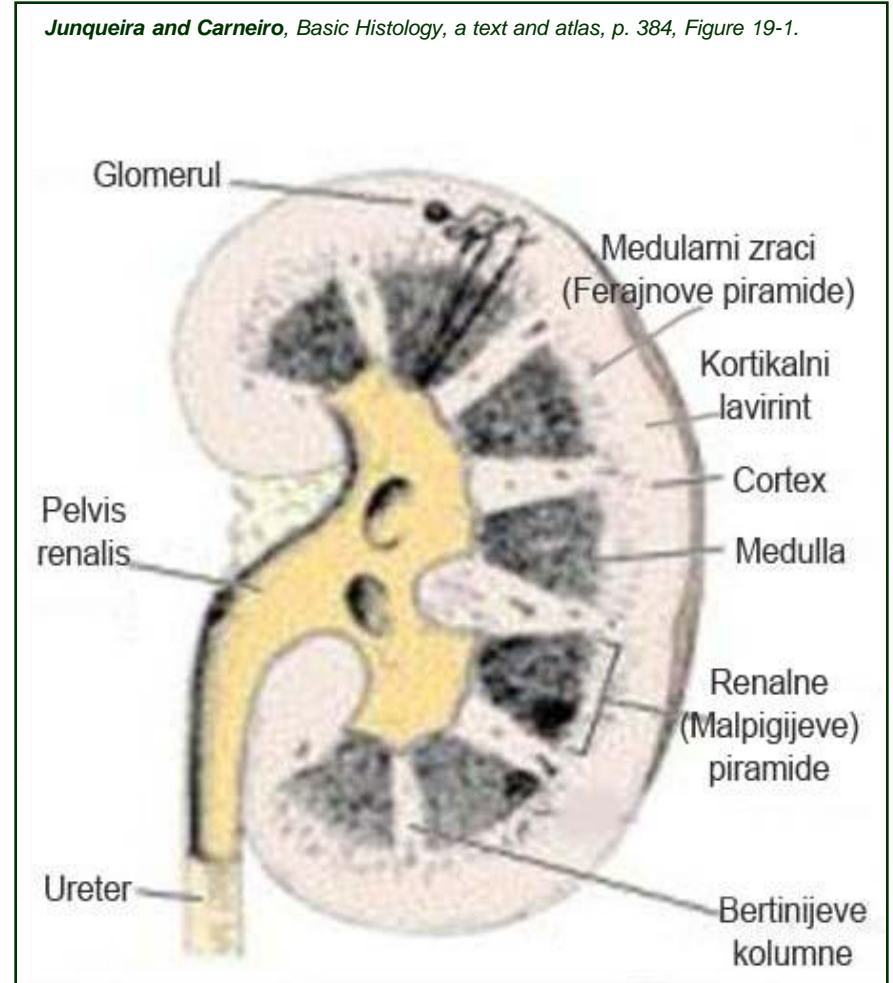
Cortex

- **Кортикални (ренални) лабиринт** се налази између медуларних зрака и представља праву кортикалну супстанцу
- **Медуларни зраци (Ферајнове пирамиде)**
 - Представљају део медуле у кортексу.
 - Пројектују се са база реналних пирамида у кортекс.
 - Из једне пирамиде 400-500 медуларних зрака.
- **Cortex corticis**
 - Узана супкапсуларна зона која не садржи бубрежне корпускуле.



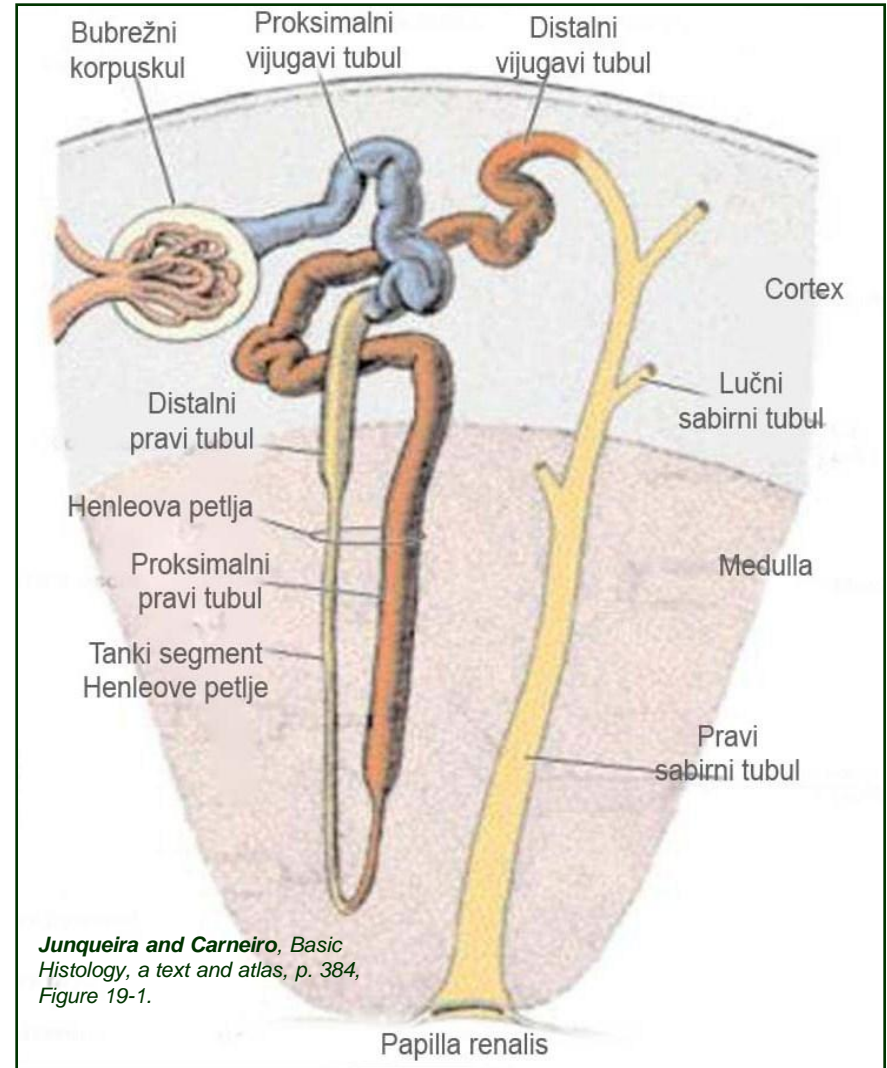
Бубрежни лобус и бубрежни лобулус

- Бубрег се може поделити на мање морфолошке целине – лобусе и лобулусе
- **Бубрежни лобус** формирају:
 - Ренална (Малпигијева) пирамида
 - Кортикална супстанца изнад њене базе
 - Половине суседних Бертинијевих колумни
- **Бубрежни лобулус** чине:
 - Један медуларни зрак
 - Делови кортикалног лавиринта који га непосредно окружују



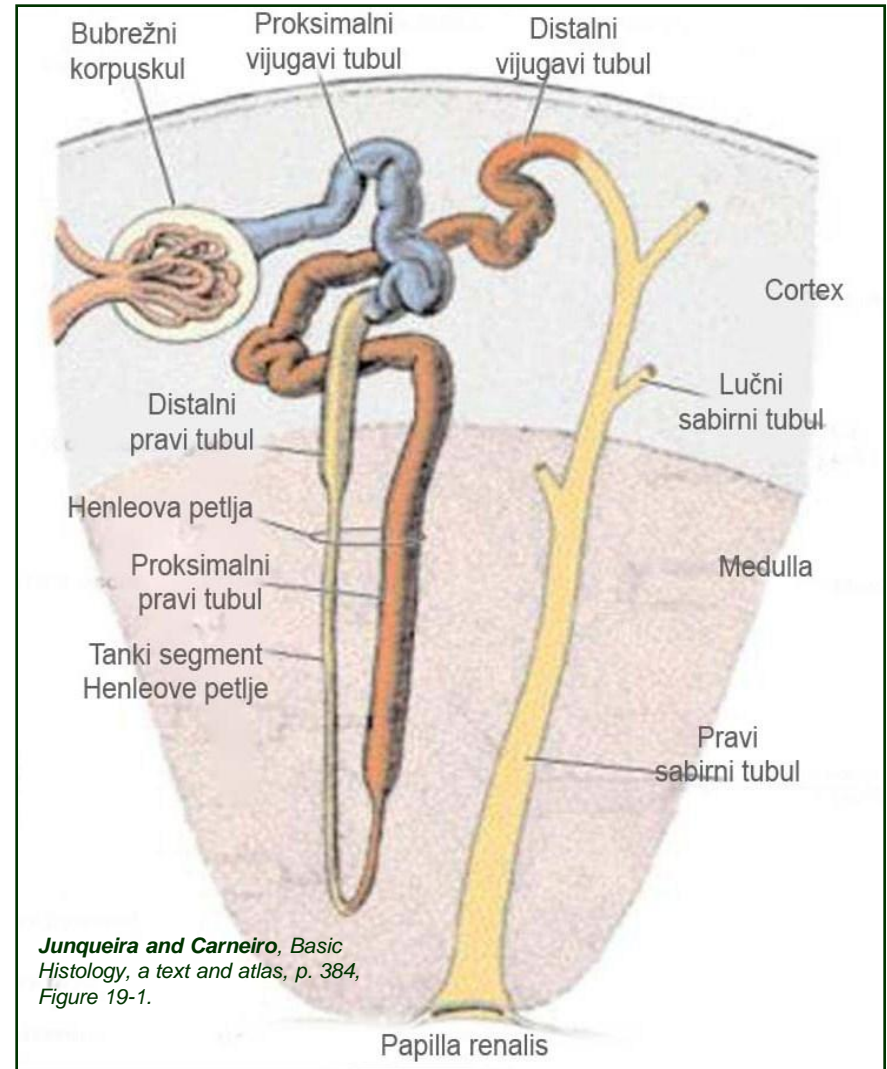
Нефрон

- Основна морфофункционална јединица бубрега
- Нефрон чине бубрежни корпускул и бубрежни тубул
- **Бубрежни корпускул** је почетни, лоптасти део нефрона и чине га:
 - Боуманова капсула
 - Бубрежни гломерул

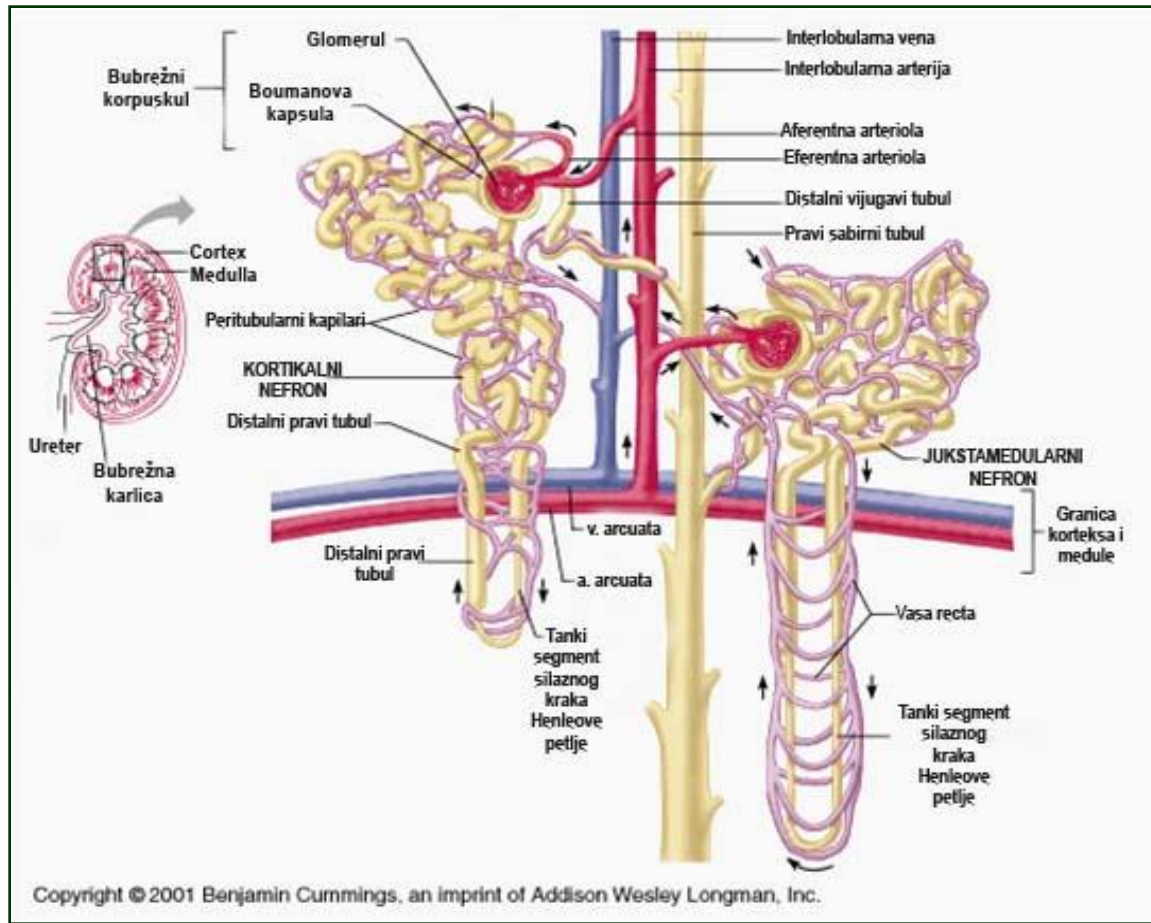


Нефрон

- **Бубрежни тубул** је цевасти део нефрона који се састоји из више сегмената:
 - Проксимални вијугави тубул
 - Проксимални прави тубул
 - Танки сегмент Хенлеове петље
 - Дистални прави тубул
 - Дистални вијугави тубул

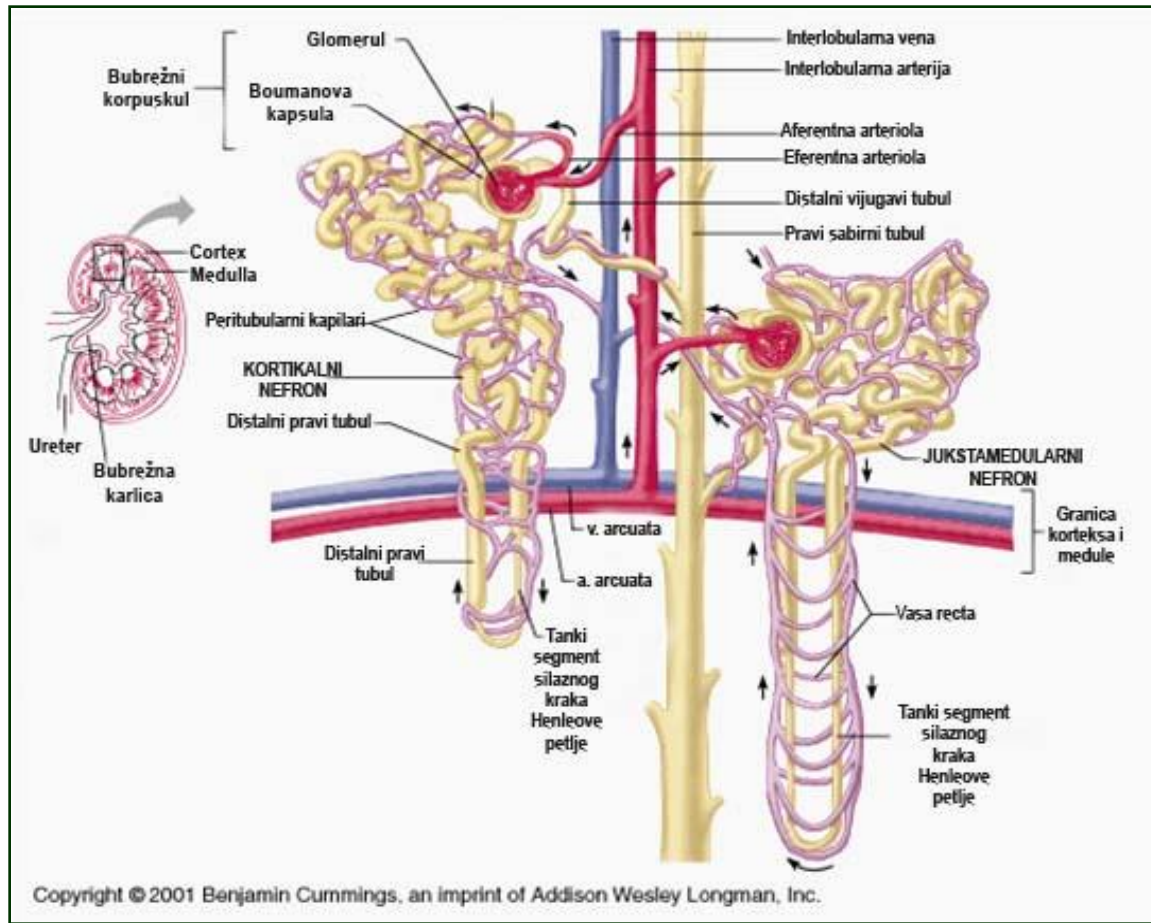


Кортикални и јукстамедуларни нефрони



- Корпускули **кортикалних нефрона** су смештени у спољашњем и средишњем појасу коре
- Њихове Хенлеове петље су кратке и пружају се до спољашње медуле
- Они чине око 80% свих нефрона

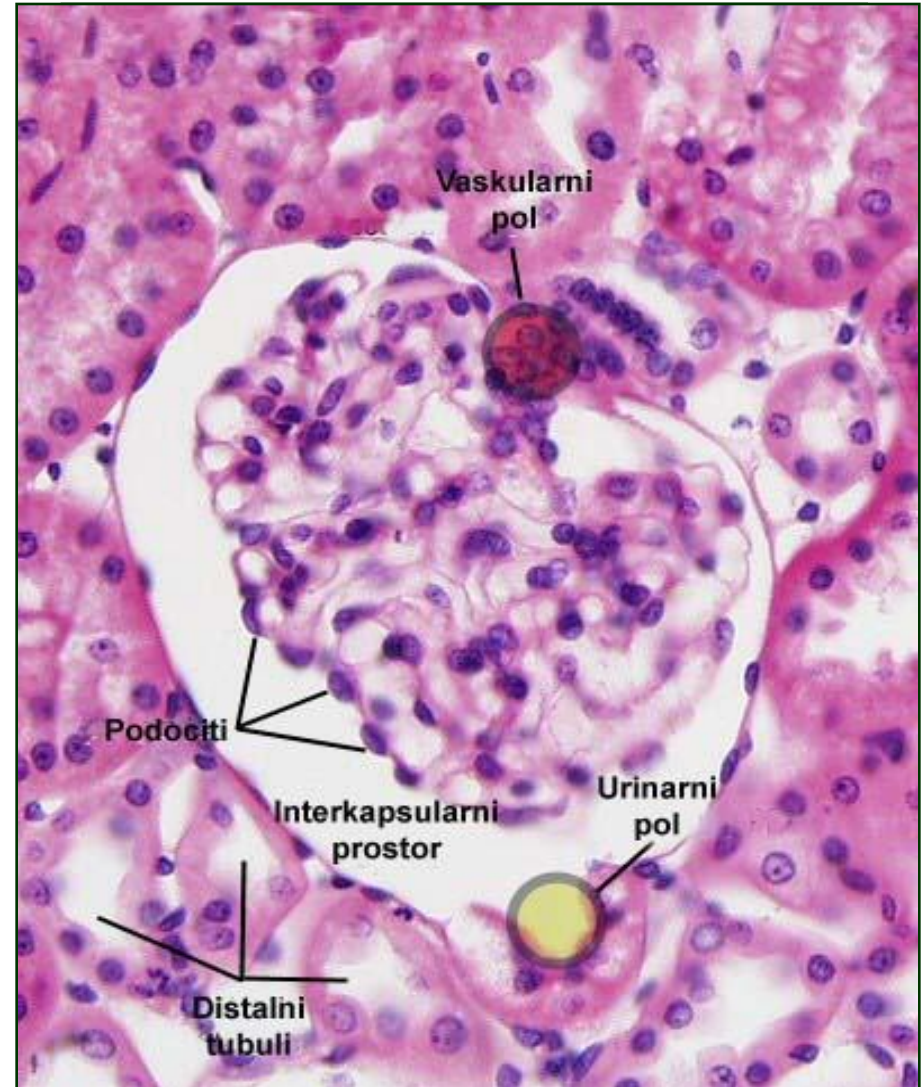
Кортикални и јукстамедуларни нефрони



- Телашца **јукстамедуларних нефрона** се налазе у близини медуле
- Њихове Хенлеове петље продиру у унутрашњу медулу и учествују у процесу концентрисања мокраће

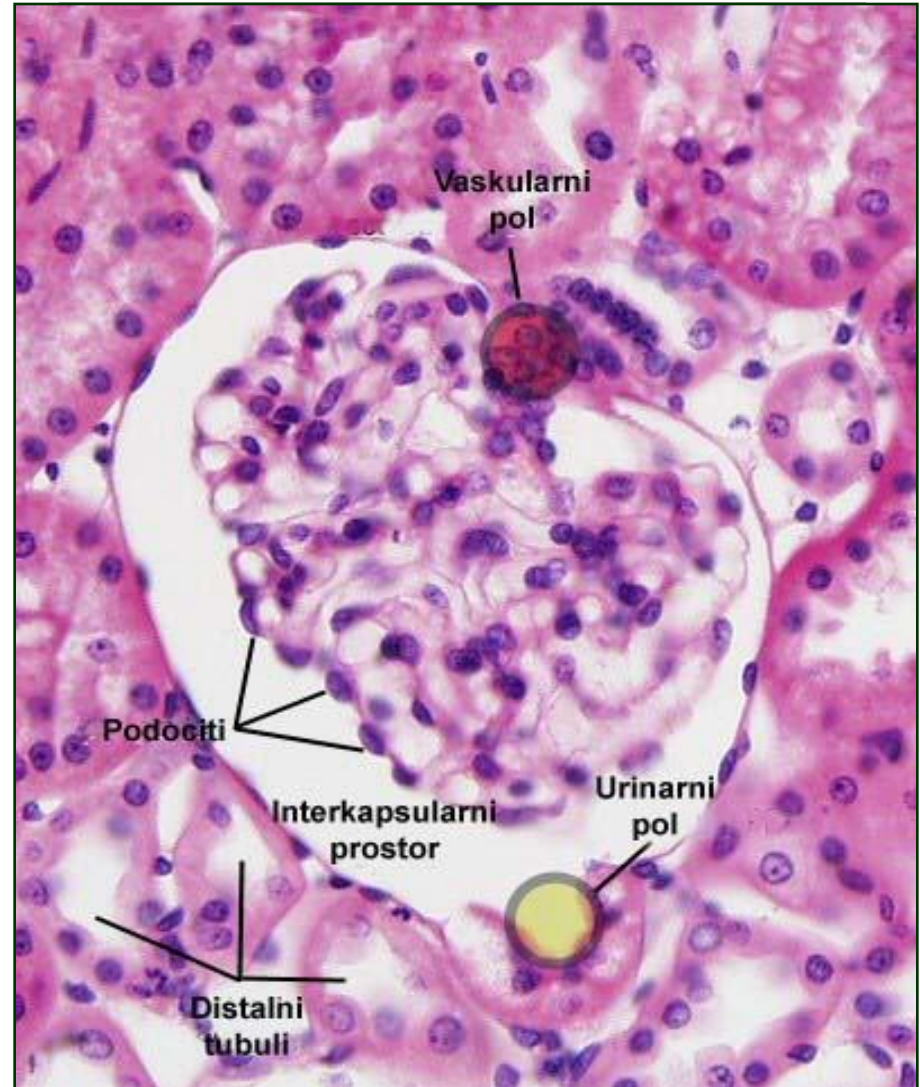
Бубрежни корпускул

- **Бубрежни корпускул** је почетни, проширени део нефрона у коме се филтрира крвна плазма и ствара примарна мокраћа
- Састоји се од бубрежног гломерула и Боуманове мембране



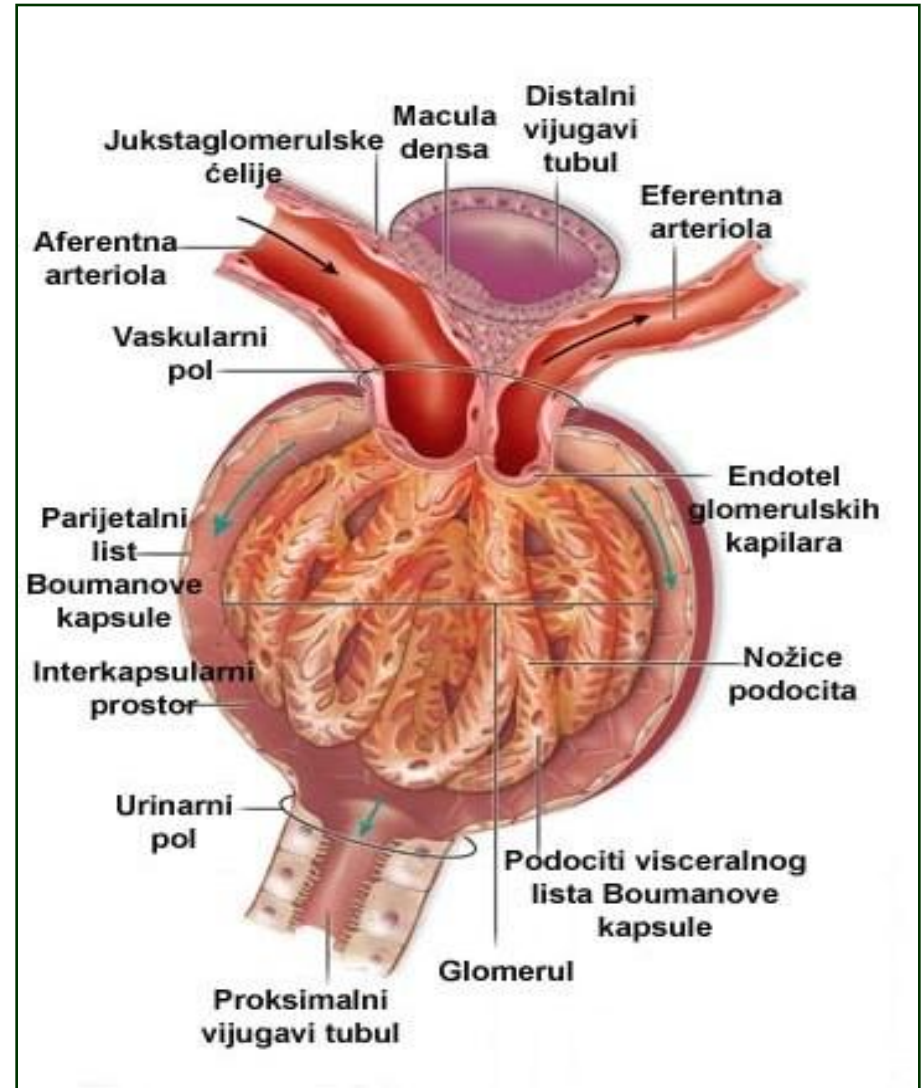
Бубрежни корпускул

- **Бубрежни гломерул** чини сплет густо збијених фенестрираних капиЛАРА који повезује аферентну и еферентну артериолу
- На њему разликујемо:
 - **Васкуларни пол** – приступ доводне (аферентне) артериоле
 - **Уринарни пол** – филтрирана плазма (примарна мокраћа) се одводи из корпускула



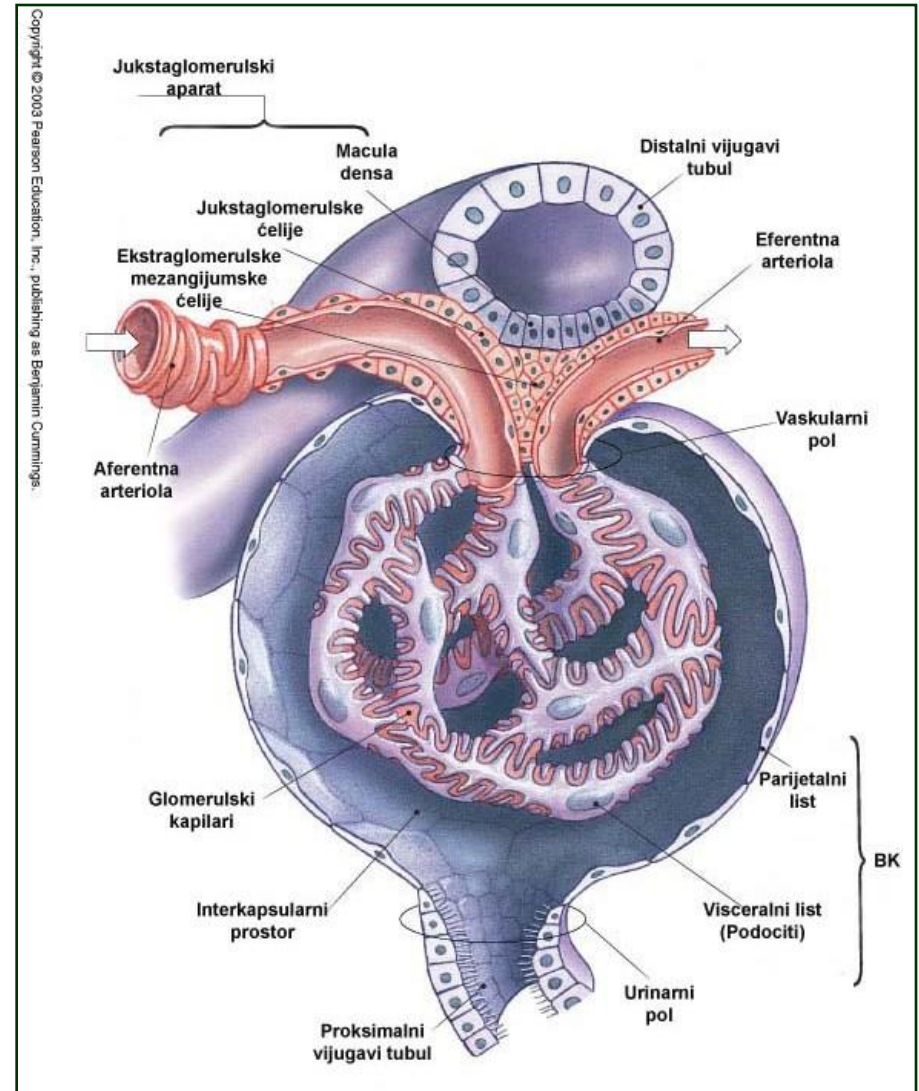
Бубрежни корпускул

- **Боуманова капсула** је двоструки епителни омотач који обавија гломерул
- Чине је:
 - Спољашњи (**паријетални лист**) - једноредан плочаст епител
 - Унутрашњи (**висцерални лист**) - подоцити који стопаластим продужецима обухватају капилар
- Између два листа Боуманове капсуле налази се **интеркапсуларни** (уринарни, Боуманов) **простор**.



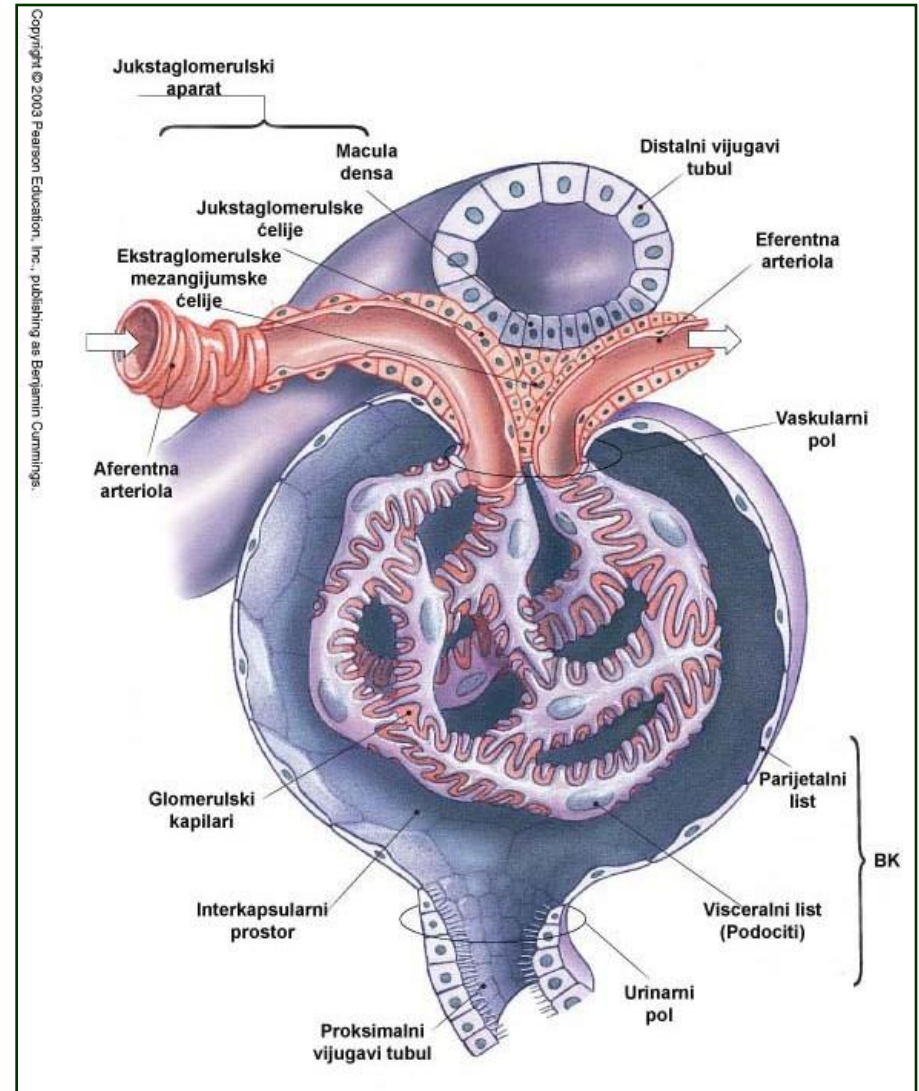
Филтрациона баријера

- **Филтрациона баријера** је семипермеабилна биолошка мембрана која се налази између лумена капилара и мокраћног простора
- Филтрирањем крви при проласку кроз капиларни клупко настаје ултрафилтрат крви (**примарна мокраћа**)



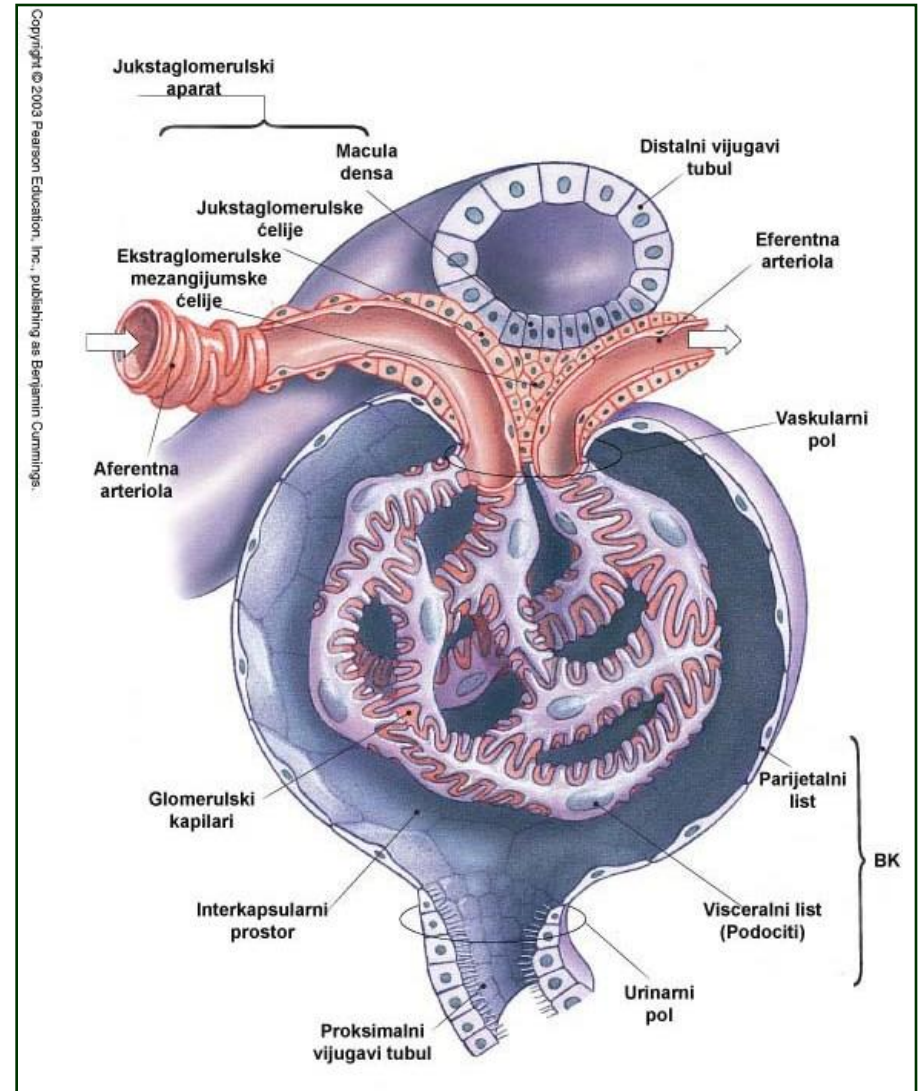
Филтрациона баријера

- У састав филтрационе баријере улазе три компоненте:
 - **ендотел капилара**
 - **гломерулска базална мембрана (ГМБ)** настала фузионисањем базалних ламина ендотела и подоцита
 - **мембрана филтрационих пукотина подоцита**



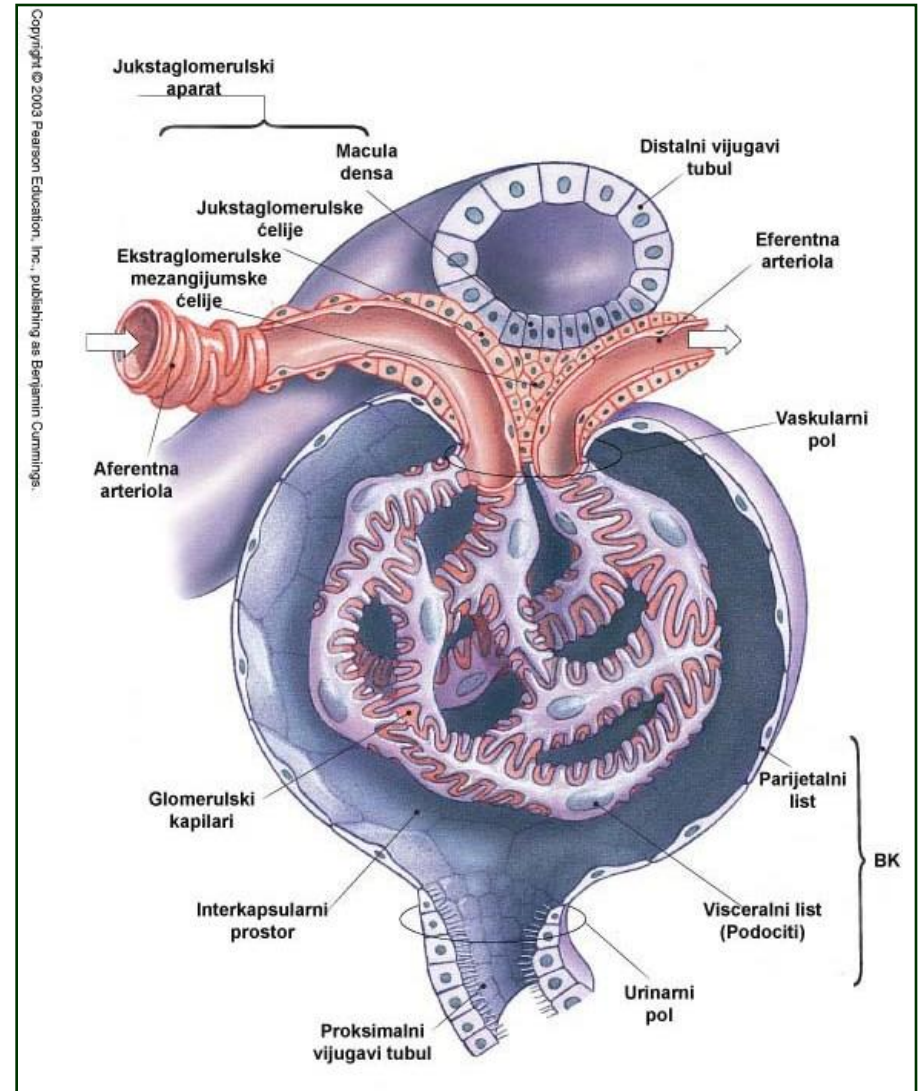
Ендотел гломерулских капиlara

- **Ендотел** гломерулских фенестриованих капиlara разликује се од ендотела класичних фенестрираних капиlara:
 - Поседује **већи број фенестри**
 - Фенестре су **већег дијаметра**
 - Фенестре **не поседују дијафрагму**



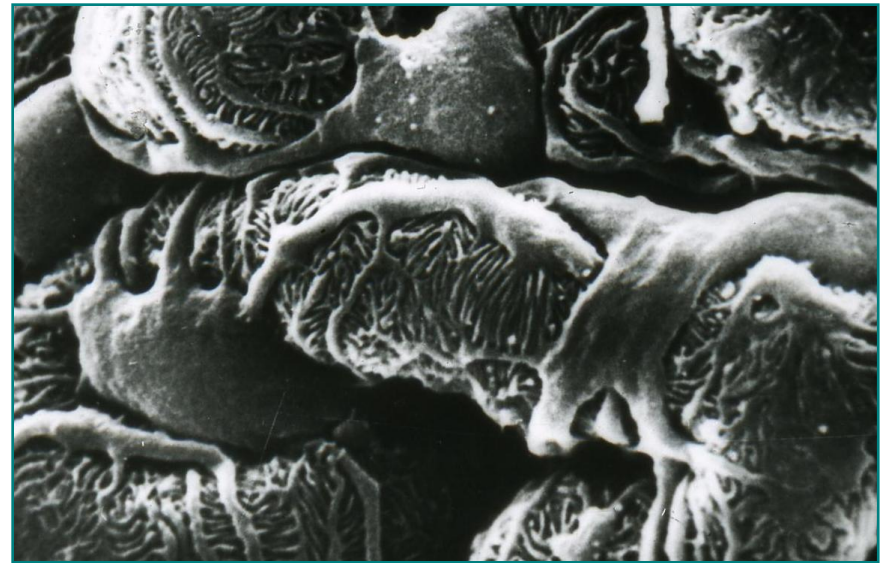
Гломерулска базална мембрана

- Настаје стапањем базалне ламине капиларних ендотелних ћелија и базалне ламине подоцита
- Триламинарне је грађе:
 - Lamina rara interna
 - Lamina densa
 - Lamina rara externa
- Светли слојеви – ламинин, фибронектин и хепаран-сулфат.
- Густо слој – колаген IV



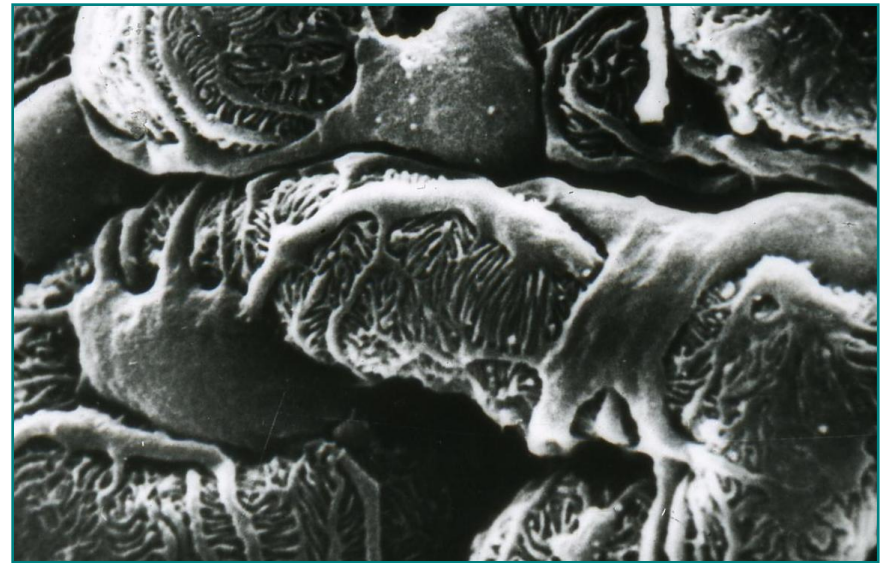
Мембрана филтрационих пукотина подоцита

- Трећа компонента **филтрационе баријере**.
- Граде је **продужеци подоцита**.
- Подоцити контролишу **степен пермеабилности** филтрационе баријере.
- Оштећење подоцита – **протеинурија**.
- Тела подоцита налазе се у **висцералном листу** Боуманове капсуле.



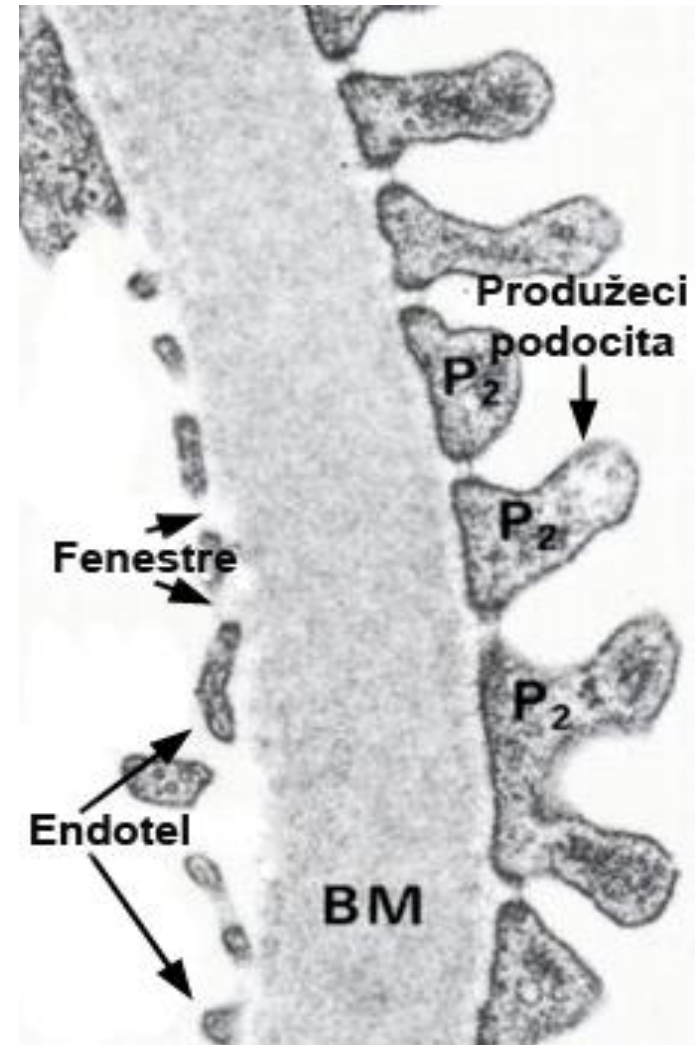
Подоцити

- Специјализоване епителне ћелије са три генерације продужетака
- Дају неколико дугачких **примарних продужетака** паралелних са осовином капилара
- Примарни продужеци гранају на **секундарне**, секундарни на **прстолике терцијарне**
- **Секундарни и терцијарни** пријањају за ГБМ и називају се **ножице** (стопалца – педикули)



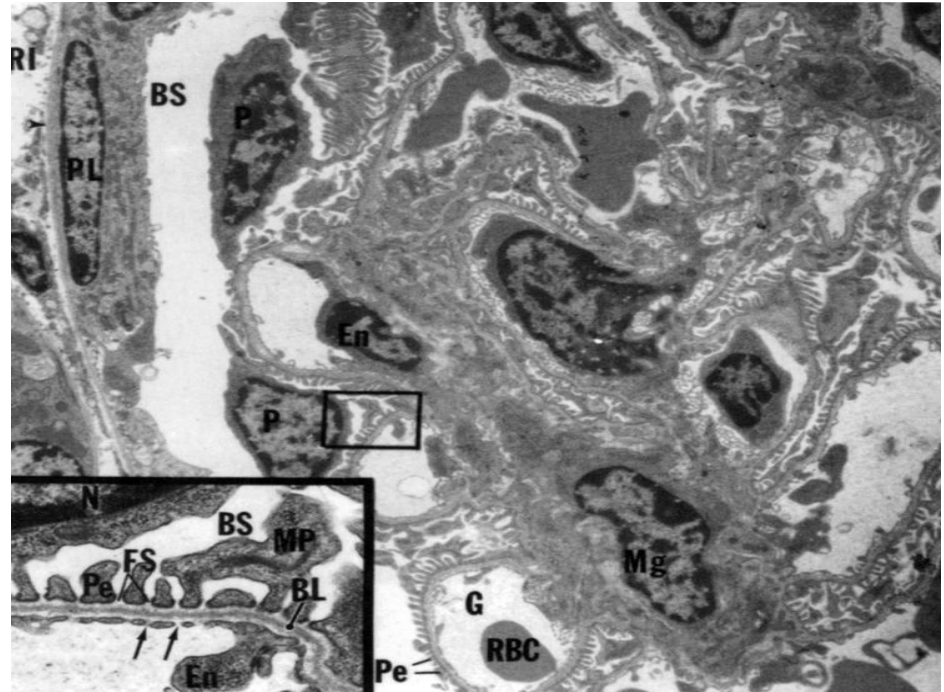
Подоцити

- Између педикула – **филтрационе пукотине**.
- Прекривене су **слит дијафрагмом** – садржи **нефрин** и **подоцин** удружене са **актином**.
- Продужеци и слит дијафрагма – **најнепропустљивија мембрана** у филтрационој баријери.
- Границу између **апикалног** (уринарни простор) и **базалног** (ГБМ) домена ћелије чини дијафрагма.
- Еухроматско једро, проминентне органеле, **у педикулима актин**.



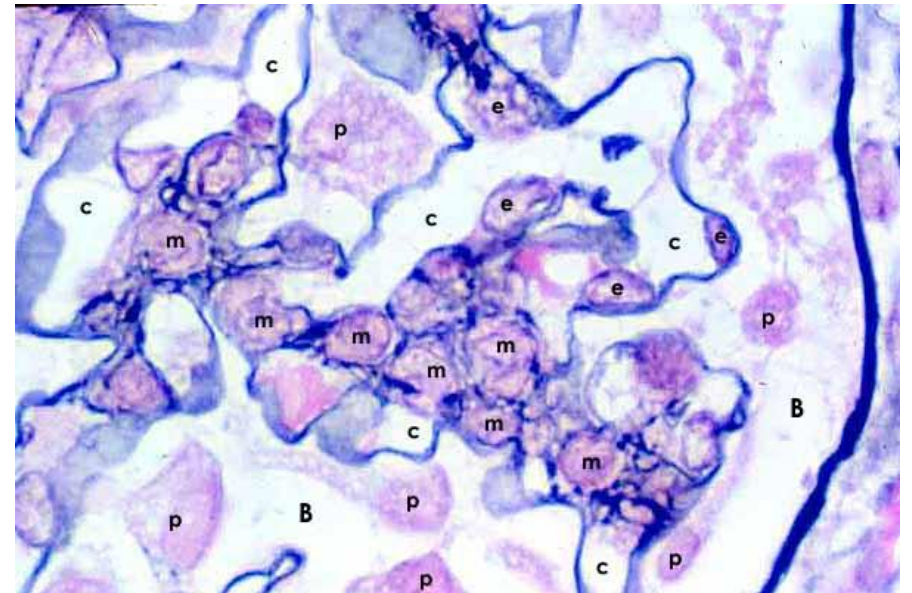
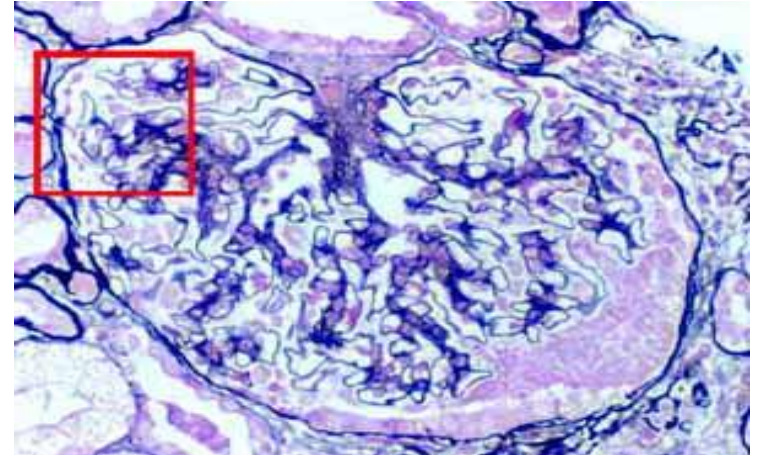
Мезангијумске ћелије

- Простор између капилара гломерула испуњава **мезангијум**.
- Мезангијум се састоји из **мезангијумских ћелија** и **мезангијумског матрикса** кога стварају ћелије.
- **Интрагломерулске** и **екстрагломерулске** мезангијумске ћелије.



Мезангијумске ћелије

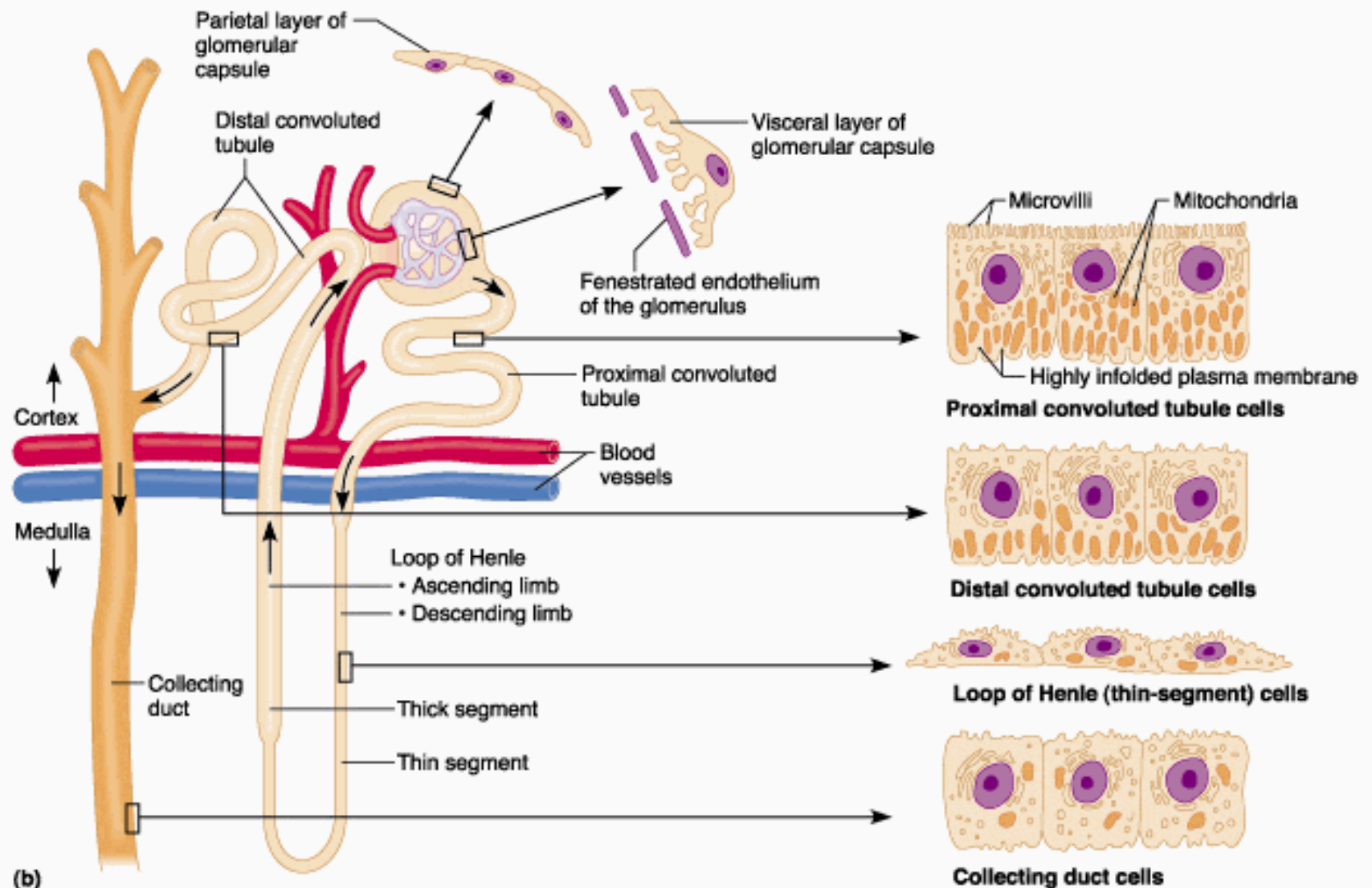
- **Звездастог облика** са бројним продужецима, повезане десмосомима.
- Фагоцитозна и контрактилна способност.
- Регулишу хемодинамику унутар гломерула.
- Подупиру зид капилара и подоците.
- Секретују цитокине.



Бубрежни тубул

- Бубрежни тубул се протеже од мокраћног пола бубрежног корпускула до лучног сабирног тубула
- Целим током је обложен **једнослојним епителом**, али се ћелије у појединим сегментима разликују по облику и ултраструктури
- Основна функција тубула је **реапсорпција** воде, електролита и других састојака гломерулског филтрата
- Тубул има **три** хистофизиолошке зоне
- **Проксимални и дистални сегмент** тубула имају вијугав ток; њих повезује **прави део тубула (Хенлеова петља)** која има нисходни и усходни крак

Бубрежни тубул

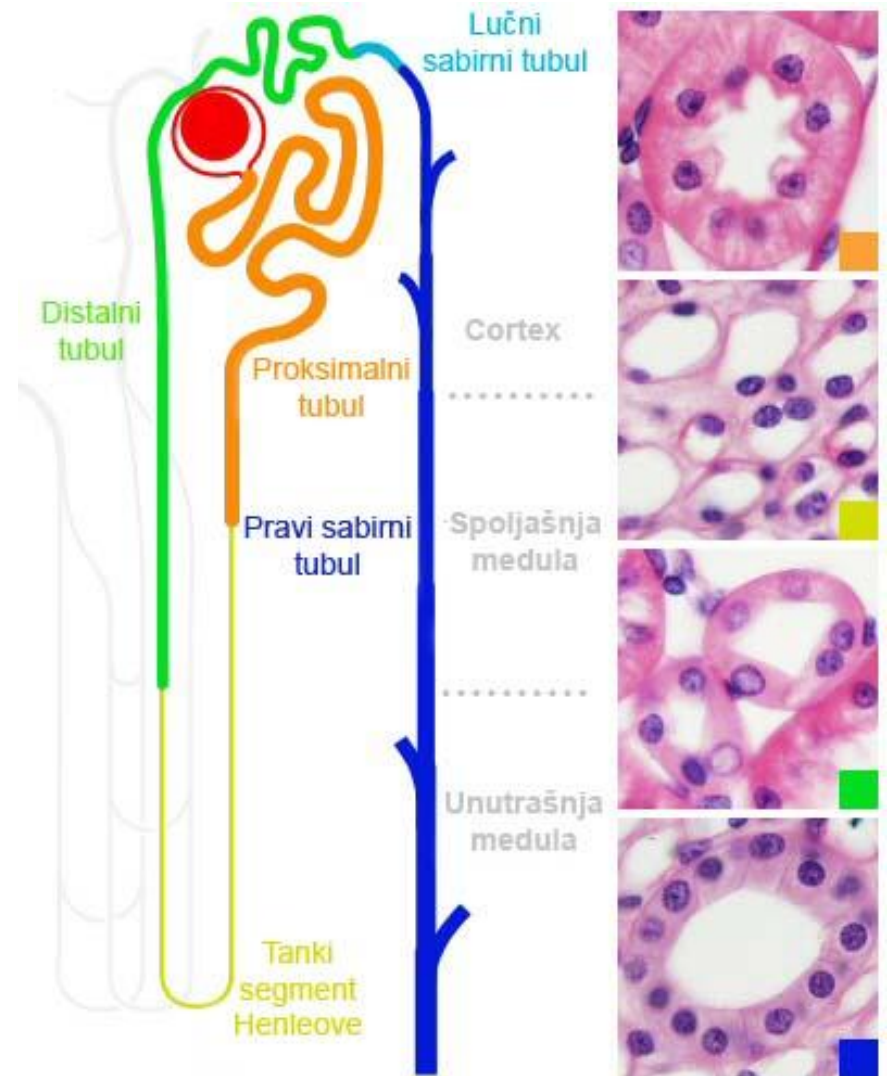


(b)

Copyright © 2001 Benjamin Cummings, an imprint of Addison Wesley Longman, Inc.

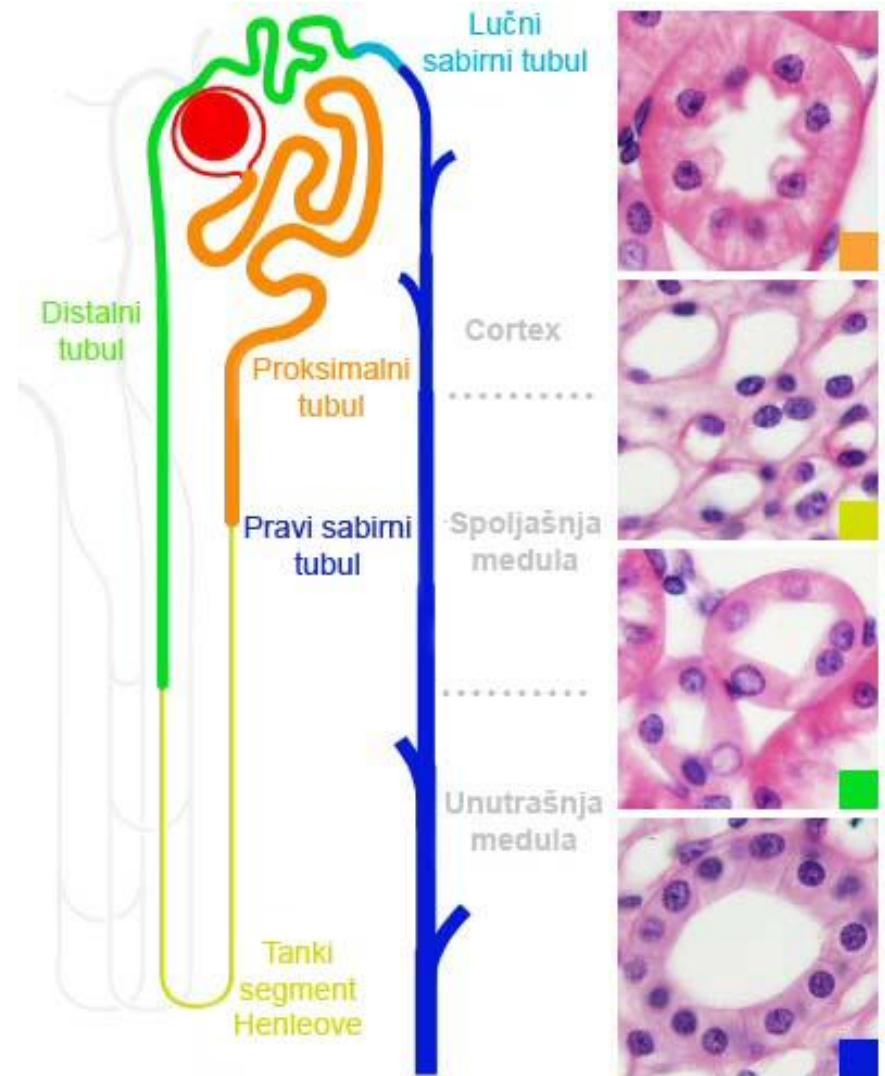
Епител бубрежног тубула

- **Проксимални вијугави тубул**
 - Једноредан коцкаст епител
 - Проксимални нефроцити са микроресицама – четкаст покров
- **Проксимални прави тубул** (прокс. дебели сегмент ХП)
 - Једноредан коцкаст епител

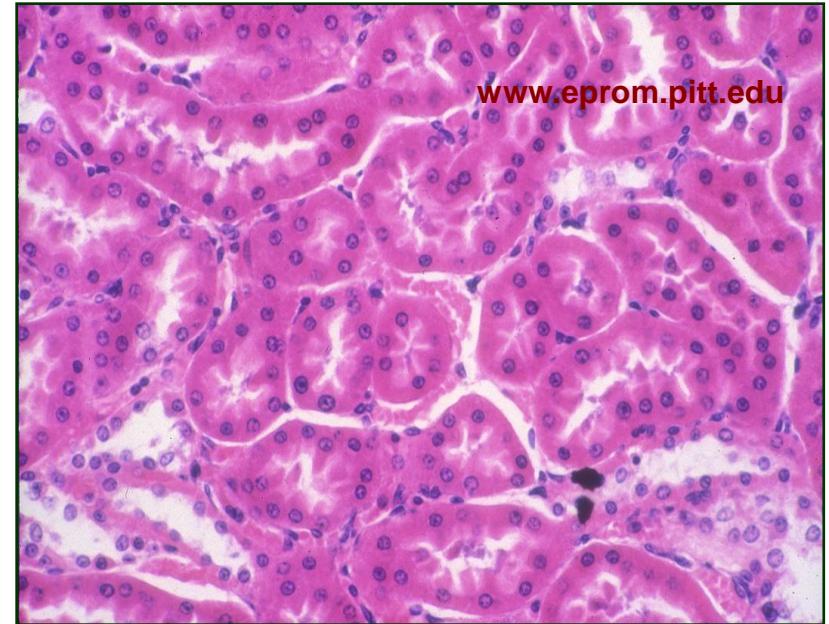
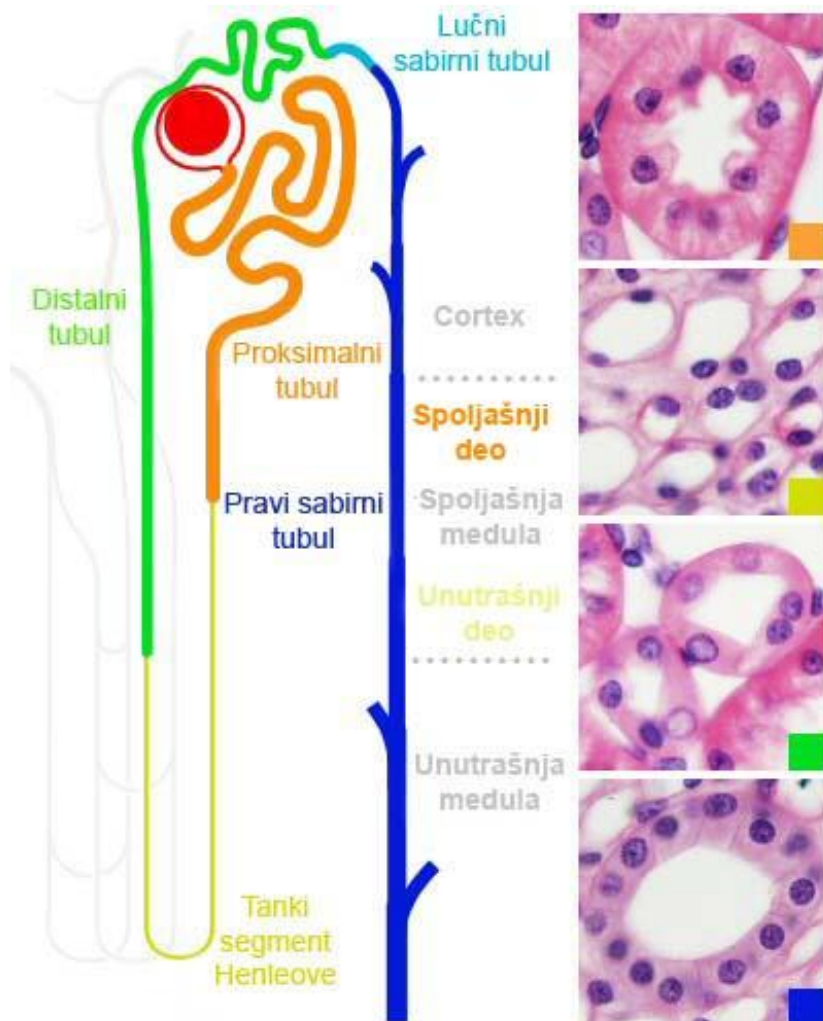


Епител бубрежног тубула

- **Танки сегмент Хенлеове петље**
 - Једноредан плочаст епител
- **Дистални прави тубул** (дист. дебели сегмент ХП)
 - Једноредан коцкаст
- **Дистални вијугави тубул**
 - Дистални коцкасти нефроцити без четкастог покрова



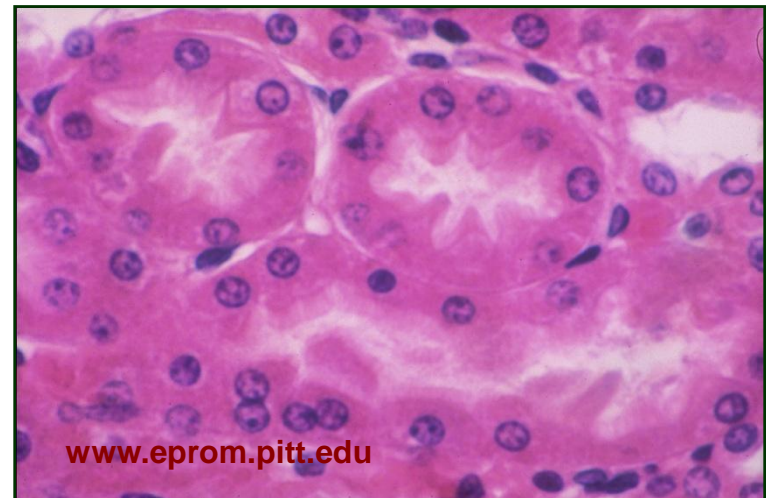
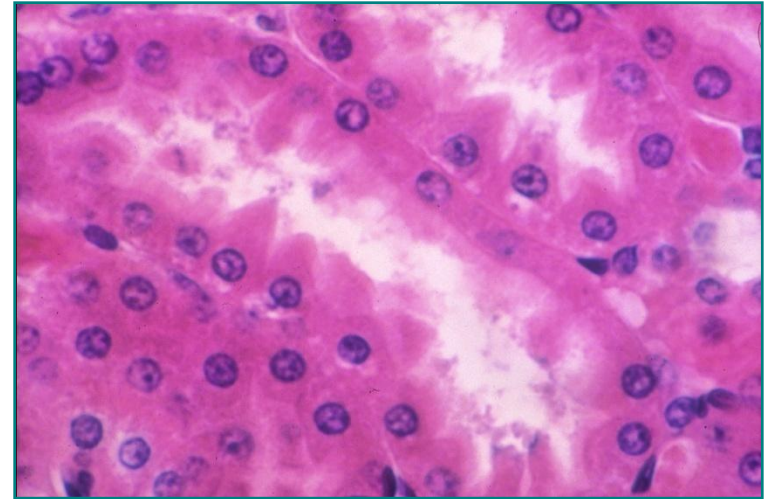
Проксимални вијугави тубул - кортекс



- Три пута **дужи од дисталног** – има знатно више пресека.
- Коцкасти **проксимални нефроцити** су **ацидофилни**.
- Поседују микроресице – **четкасти покров**.

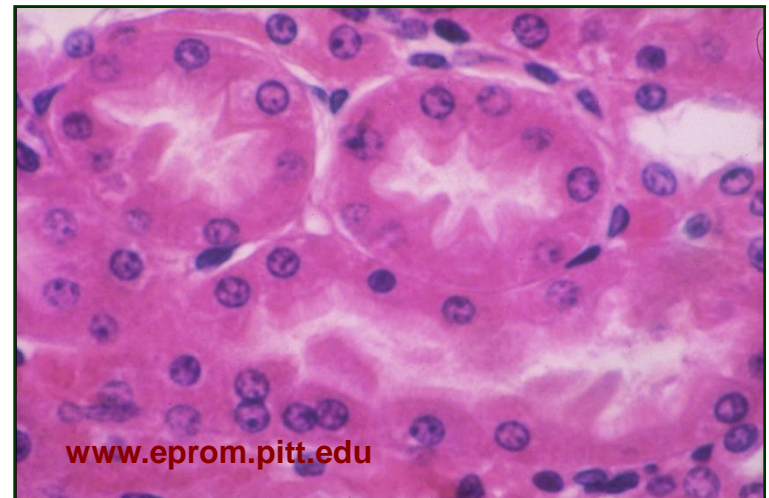
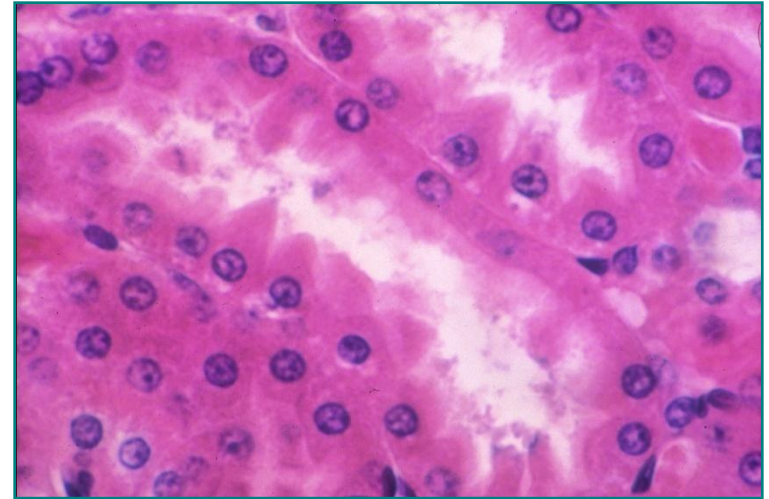
Проксимални вијугави тубул - кортекс

- Бочне површине неправилне – нема јасне границе. У цитоплазми садрже **ендоцитозне везикуле** (протеини плазме из л. тубула), базално - **базални лавиринт**, **аквапорин-1** и **натријумову пумпу** (транспортује јоне Na^+ у међућелијски простор)



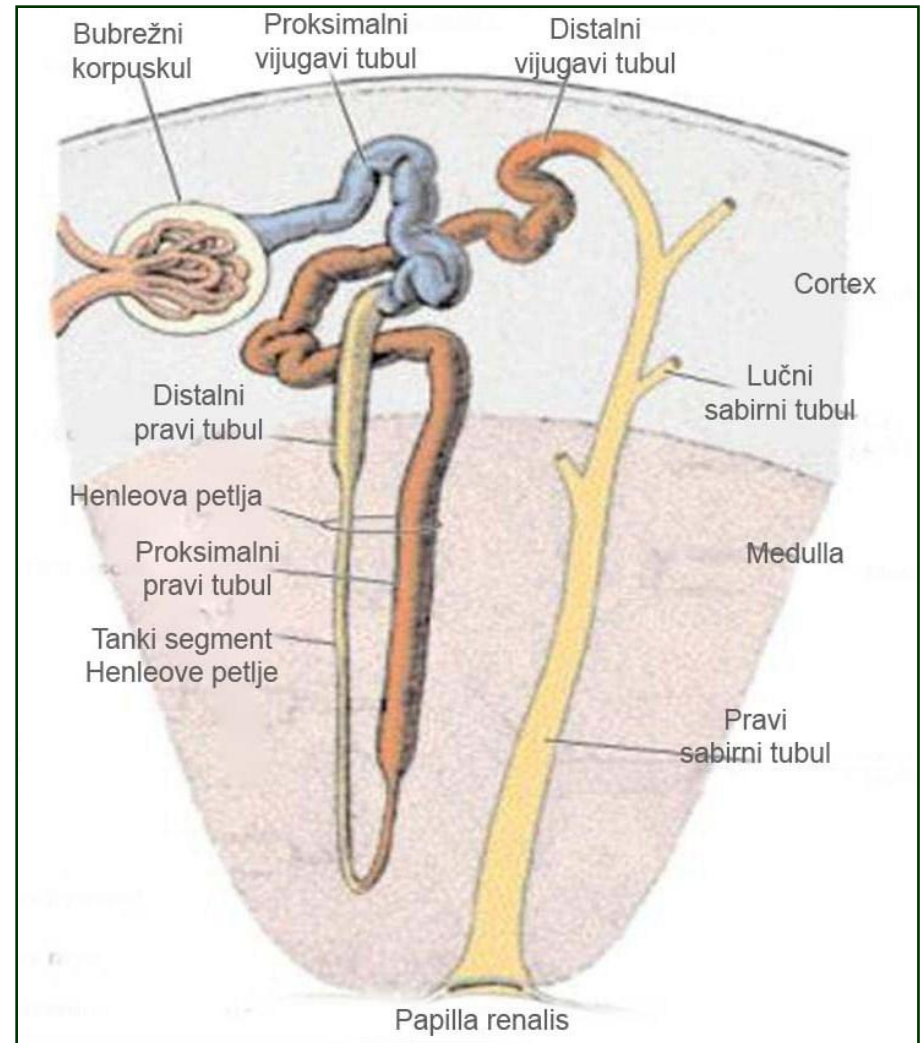
Проксимални вијугави тубул - кортекс

- Ресорпција 65% гломерулског филтрата: **NaCl** (Na-пумпа), **вода** (аквапорини), **глюкоза**, аминокиселине и полипептиди (олакшана дифузија или котранспорт), **протеини** (ендоцитоза).
- Вода и јони се из лумена реапсорбују у интерстицијум, а затим се **перитубуларном капиларном мрежом** одводе ван бубрега

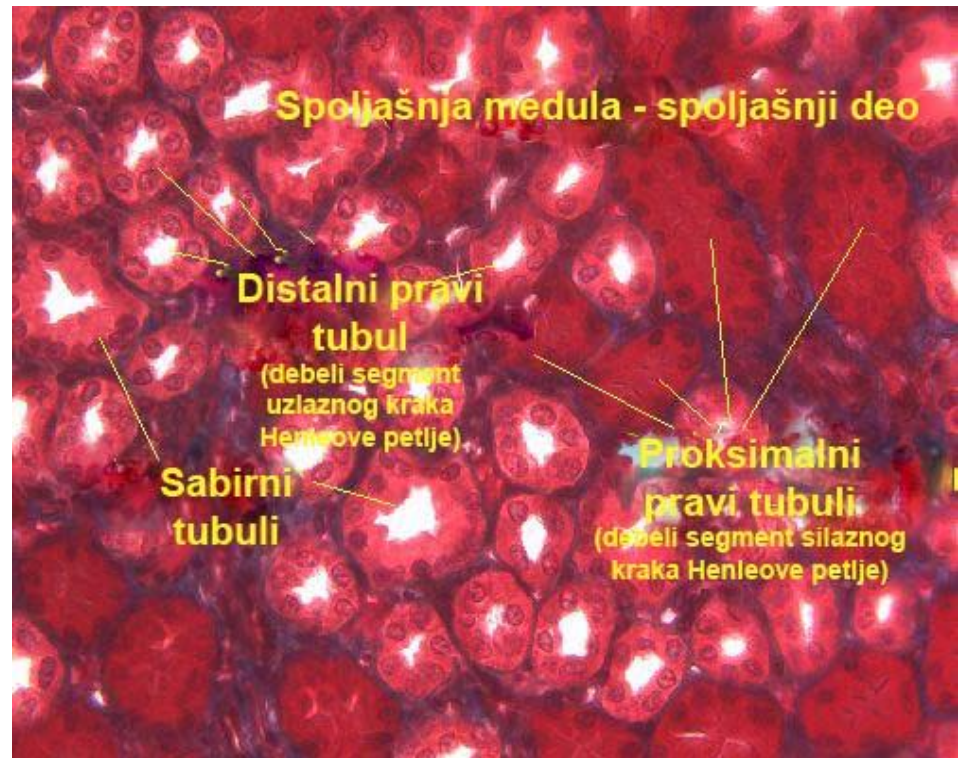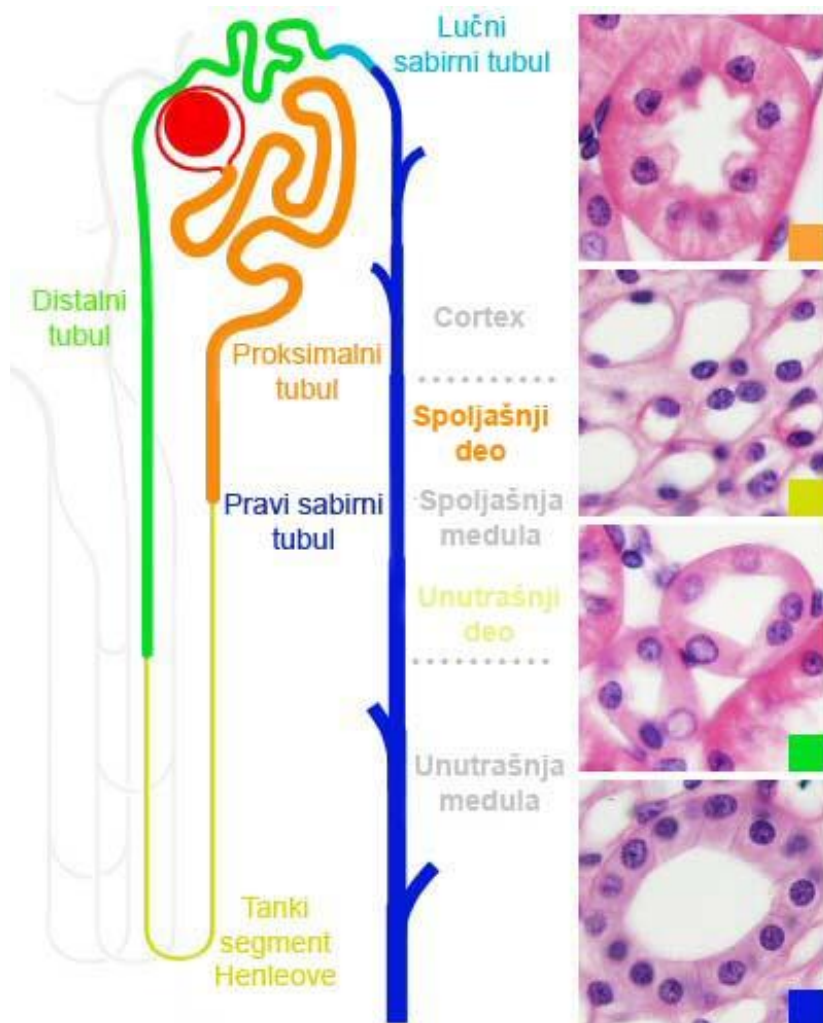


Хенлеова петља - медула

- **Хенлеова петља** се састоји из:
 - дебелог сегмента силазног крака – **проксимални прави тубул** (улази из кортикалног лавиринта у медуларни зрак)
 - **танког сегмента** силазног крака
 - **танког сегмента** узлазног крака
 - дебелог сегмента узлазног крака – **дистални прави тубул** (враћа се из медуларног зрака у лавиринт)

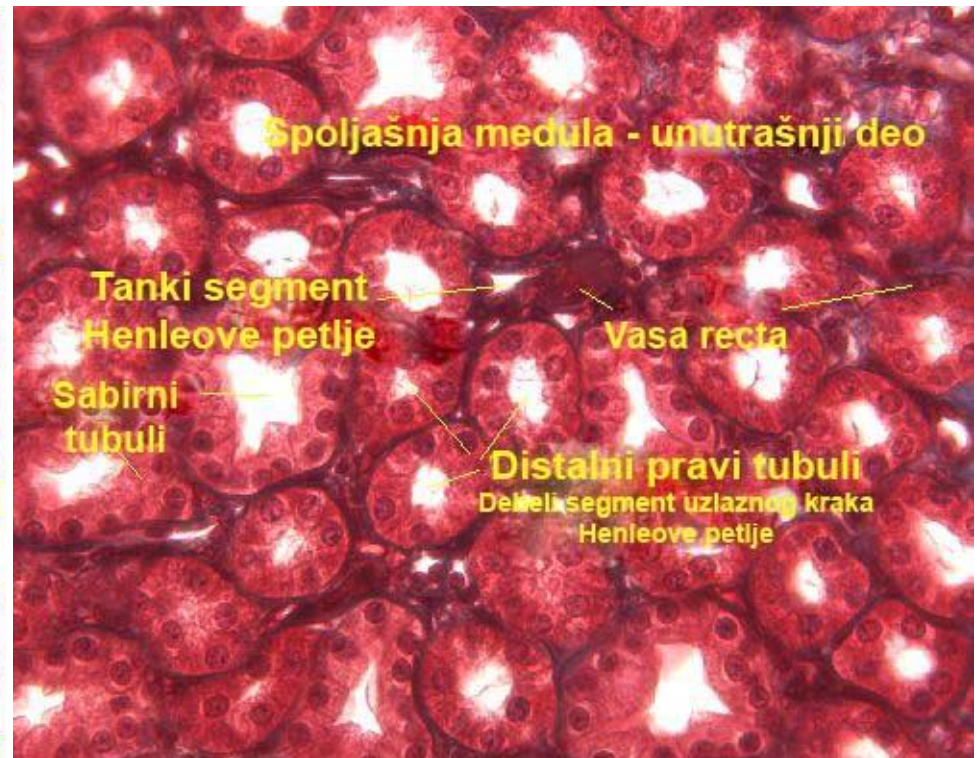
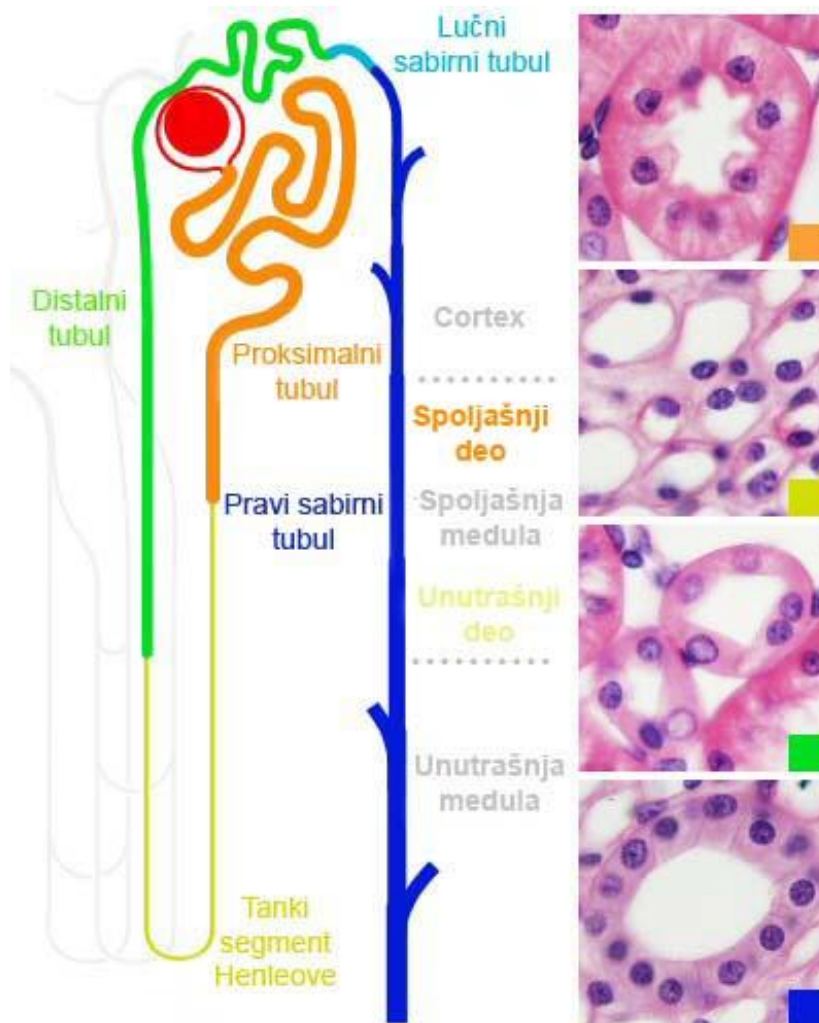


Спољашња медула - спољашњи део



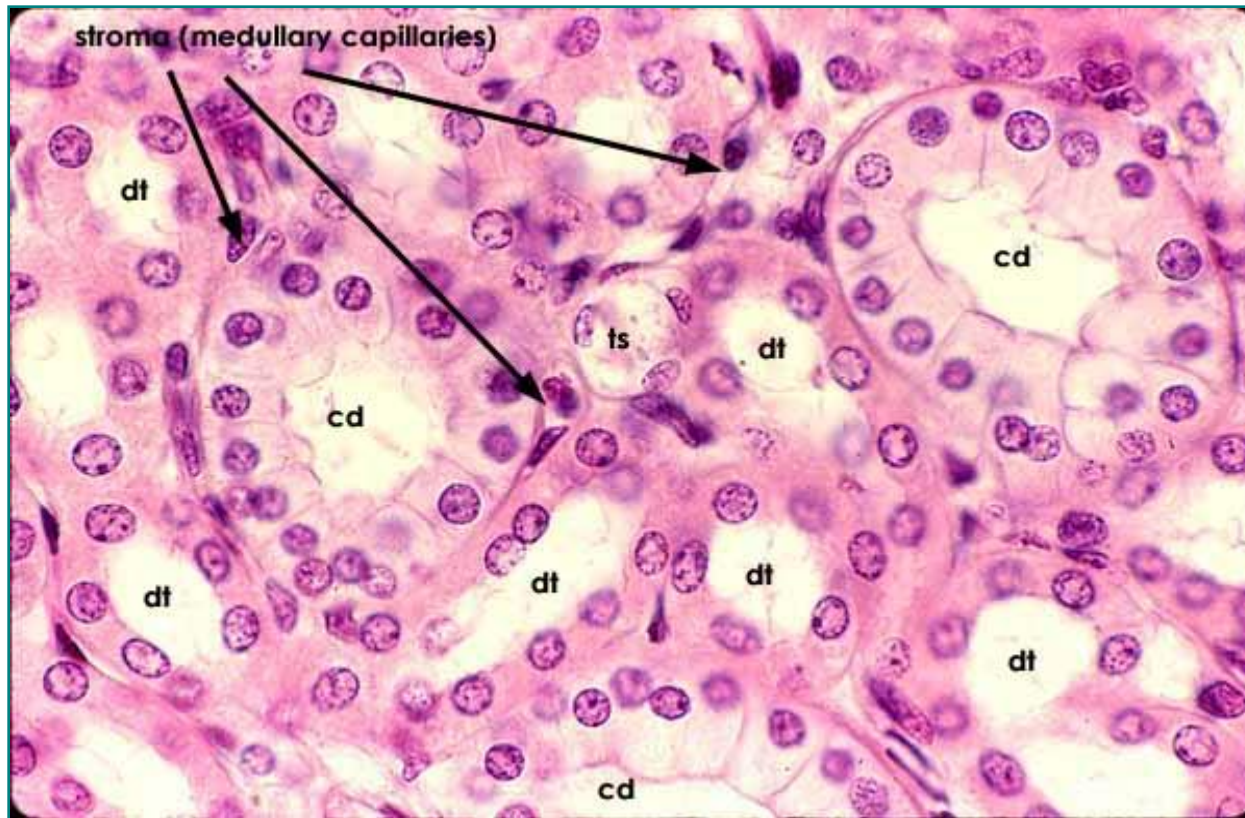
- Садржи проксималне праве тубуле, дисталне праве тубуле (дебеле сегменте Хенлеове петље) и сабирне тубуле.

Спољашња медула - унутрашњи део



- Садржи танке танке сегменте Хенлеових петљи, дисталне праве тубуле и сабирне тубуле

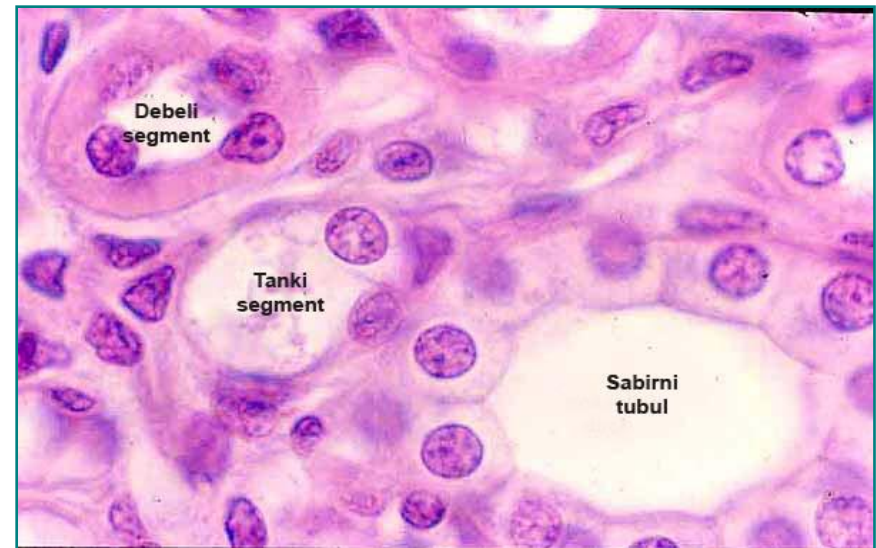
Хенлеова петља – спољашња медула (унутрашњи део)



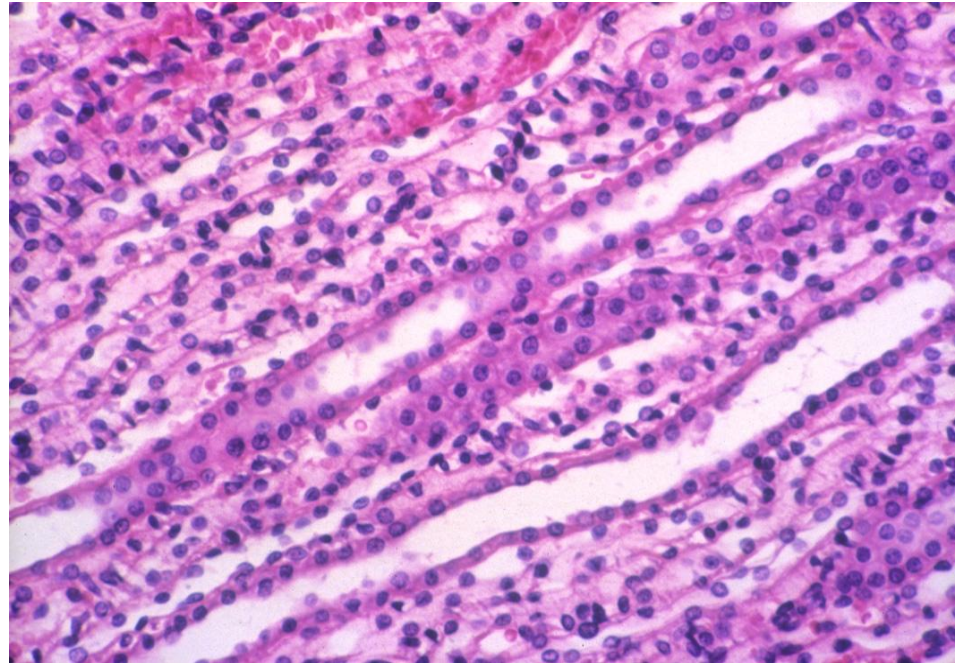
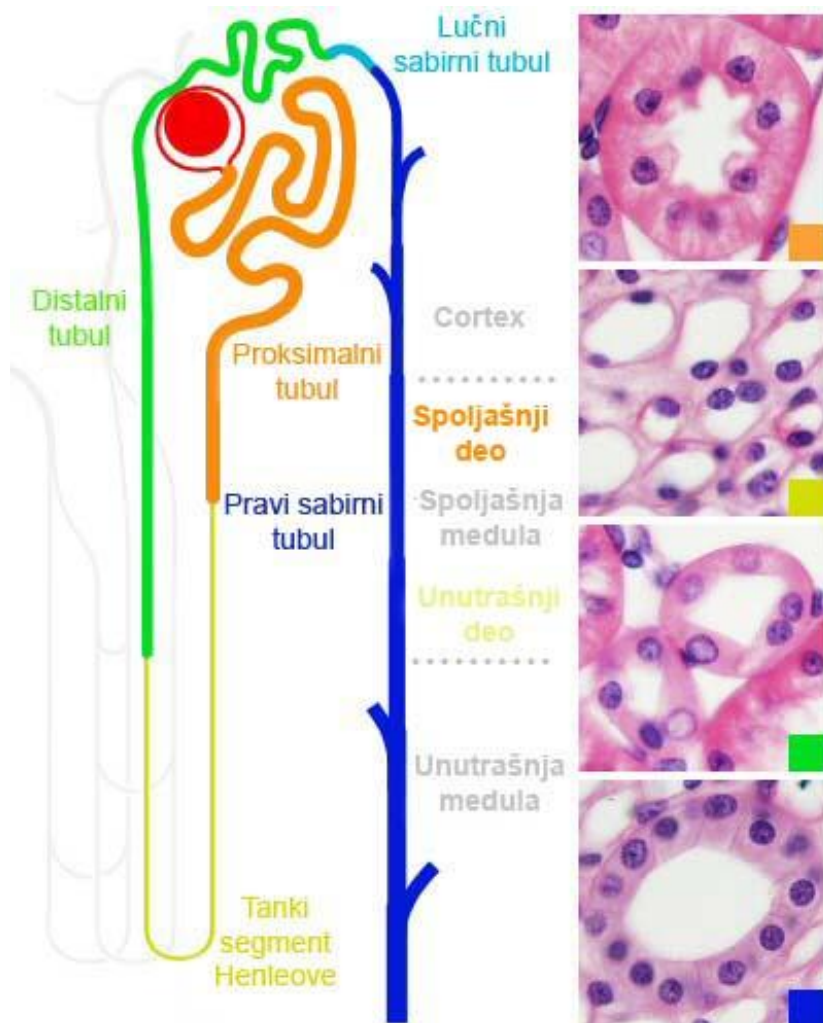
- **Танки сегмент Хенлеове петље, дебели силазни и дебели узлазни сегмент (проксимални и дистални прави тубул);** Осим ХП, у медули се налазе и сабирни тубули.

Хенлеова петља – спољашња медула (унутрашњи део)

- **Нисходни крак Хенлеове петље пропустљив је за воду и електролите.** Осмоларност расте од базе ка врху пирамиде – вода дифундује у интерстицијум из лумена тубула – концентрација мокраће.
- **Узлазни крак је непропустљив за воду.** Активно се транспортују јони Na^+ и K^+ у интерстицијум – висок осмотски градијент, али осмоларност мокраће у тубулу опада.

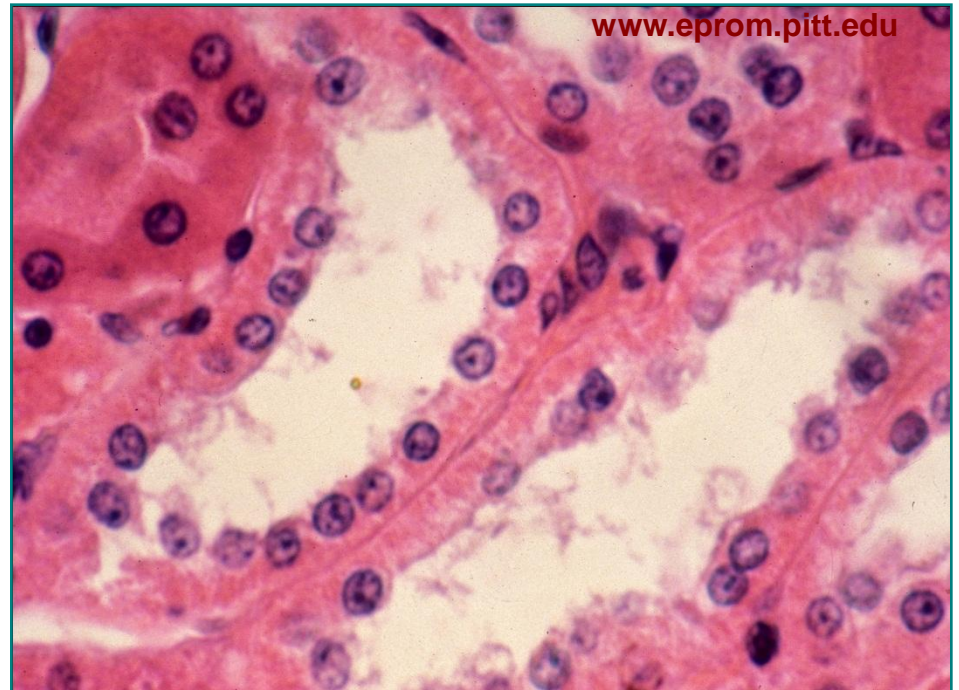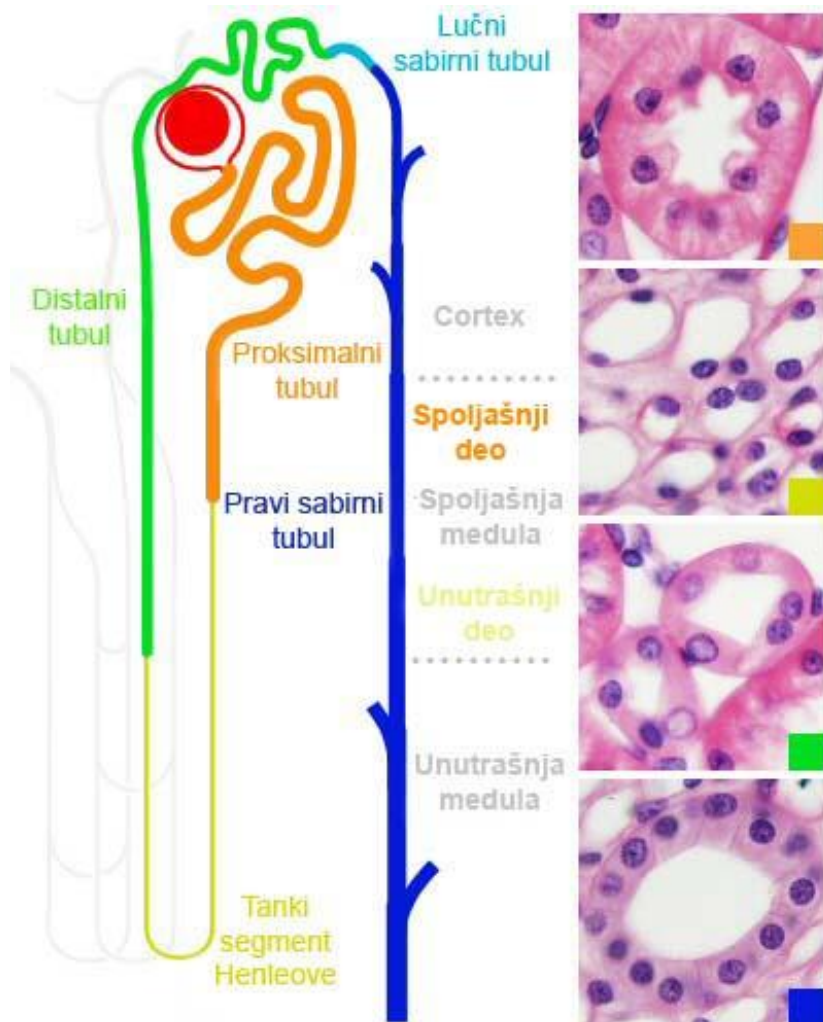


Хенлеова петља – унутрашња медула



- Унутрашња медула садржи **танке сегменте Хенлеових петљи** и **сабирне тубуле**
- Присутни су и vasa recta

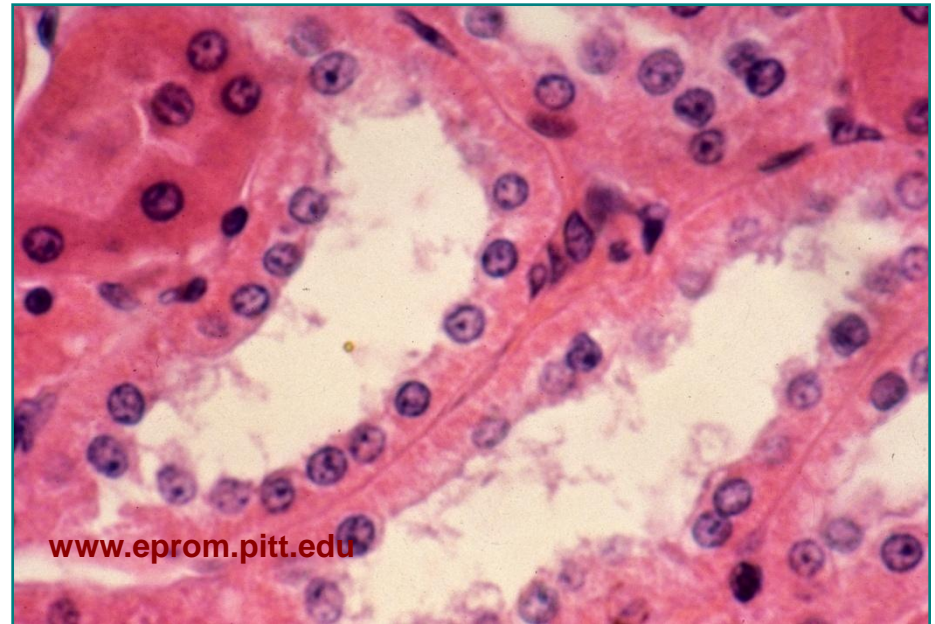
Дистални вијугави тубул - кортекс



- Ужи и краћи од проксималног. Дистални нефроцити су ситнији, светлији и **немају четкаст покров**.

Дистални вијугави тубул - кортекс

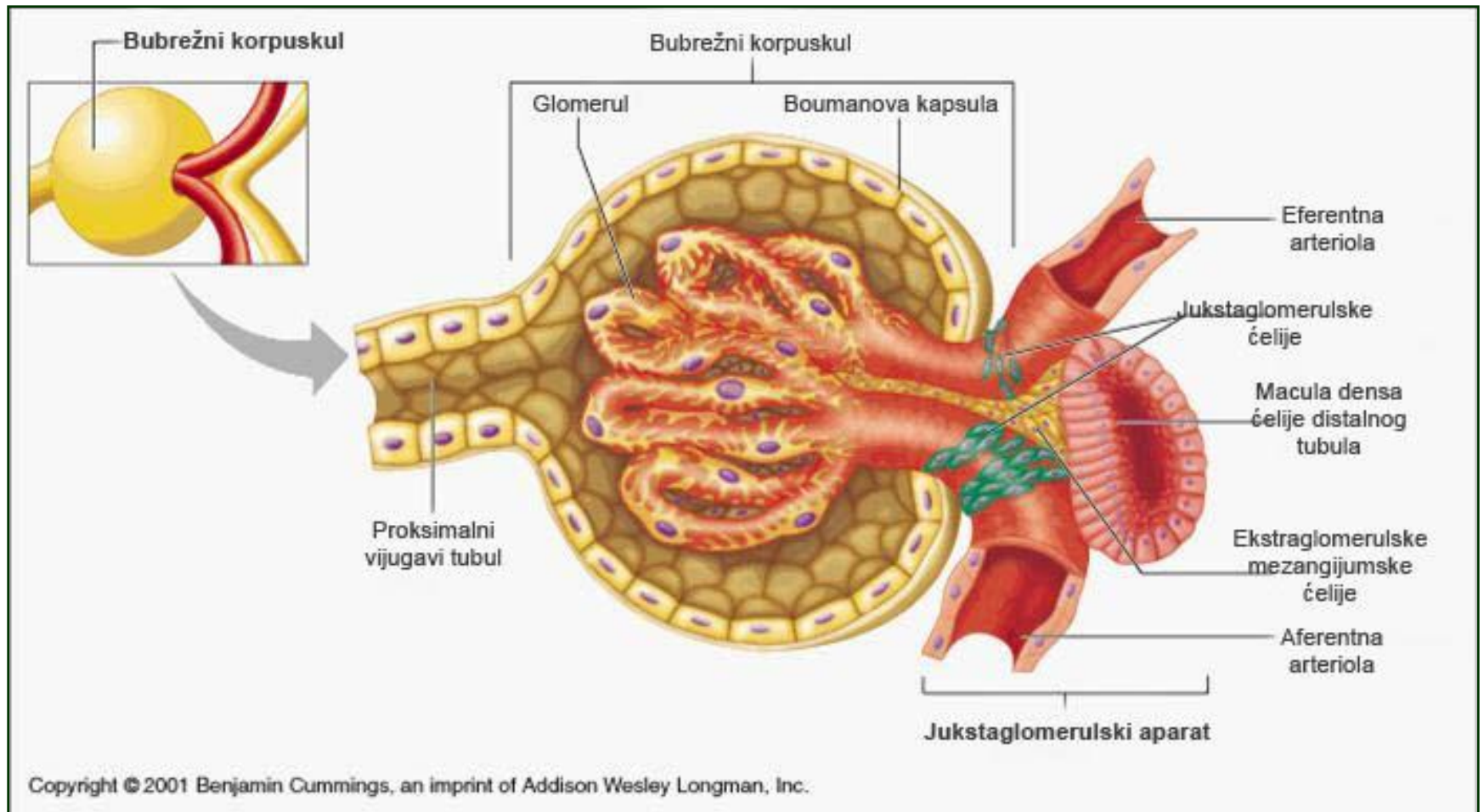
- Лумен је шири. Садржи тзв. **густу мрљу** која припада ЈГА
- Специјализован за **размену јона**. Реапсорпција **бикарбоната**, секреција H^+ (ацидификација мокраће)
- Дејство **алдостерона** - реапсорпција Na^+ , секреција K^+
- Реагује на **ADH**



Јукстагломерулски апарат

- Јукстагломерулски апарат (ЈГА) је заједнички назив за групу специјално диференцираних ћелија смештених на васкуларном полу бубрежног телашца
- Овај комплекс учествује у **регулацији** системског крвног притиска посредством **ренин – ангиотензин – алдостерон** механизма
- ЈГА сачињавају
 - макула денза,
 - јукстагломерулске ћелије,
 - екстрагломерулске мезангијумске ћелије

Jukstaglomerulski aparat



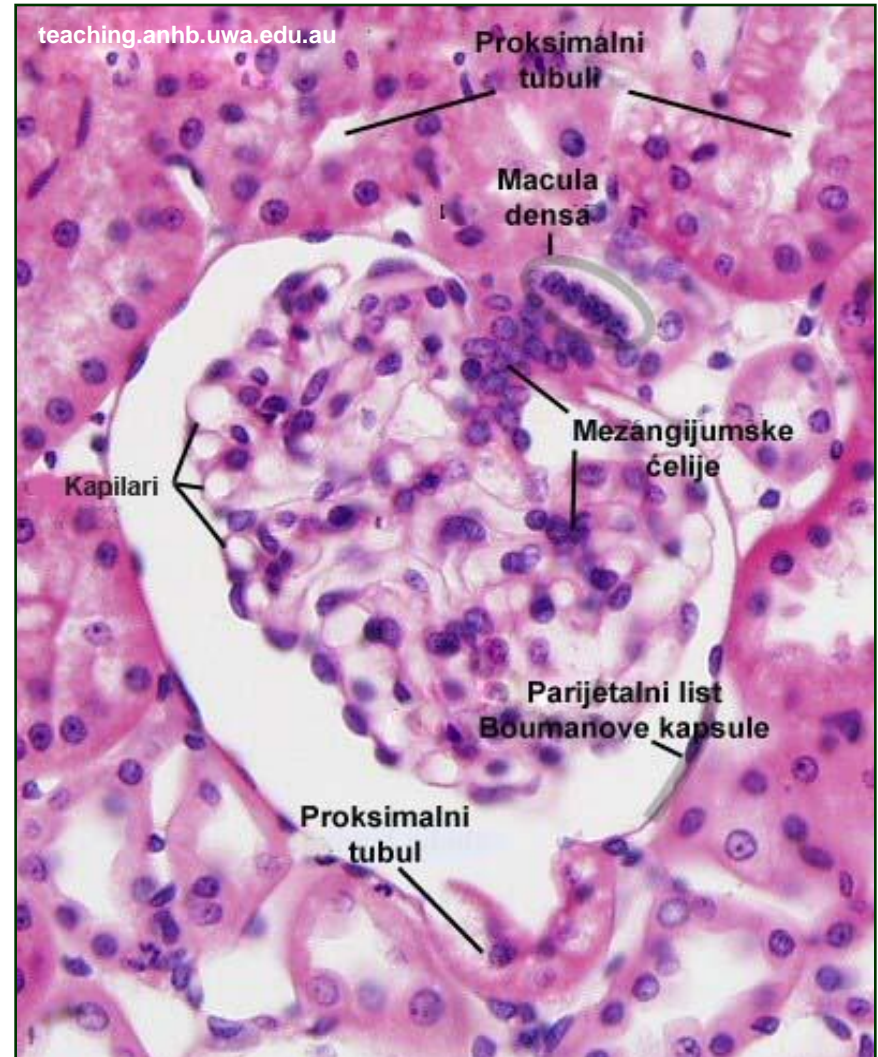
Јукстагломерулски апарат

- **Macula densa**

- На месту контакта дисталног вијугавог тубула и доводне артериоле
- Нефроцити у тубулу су танки и високи, а једра збијена - “**густа мрља**”.

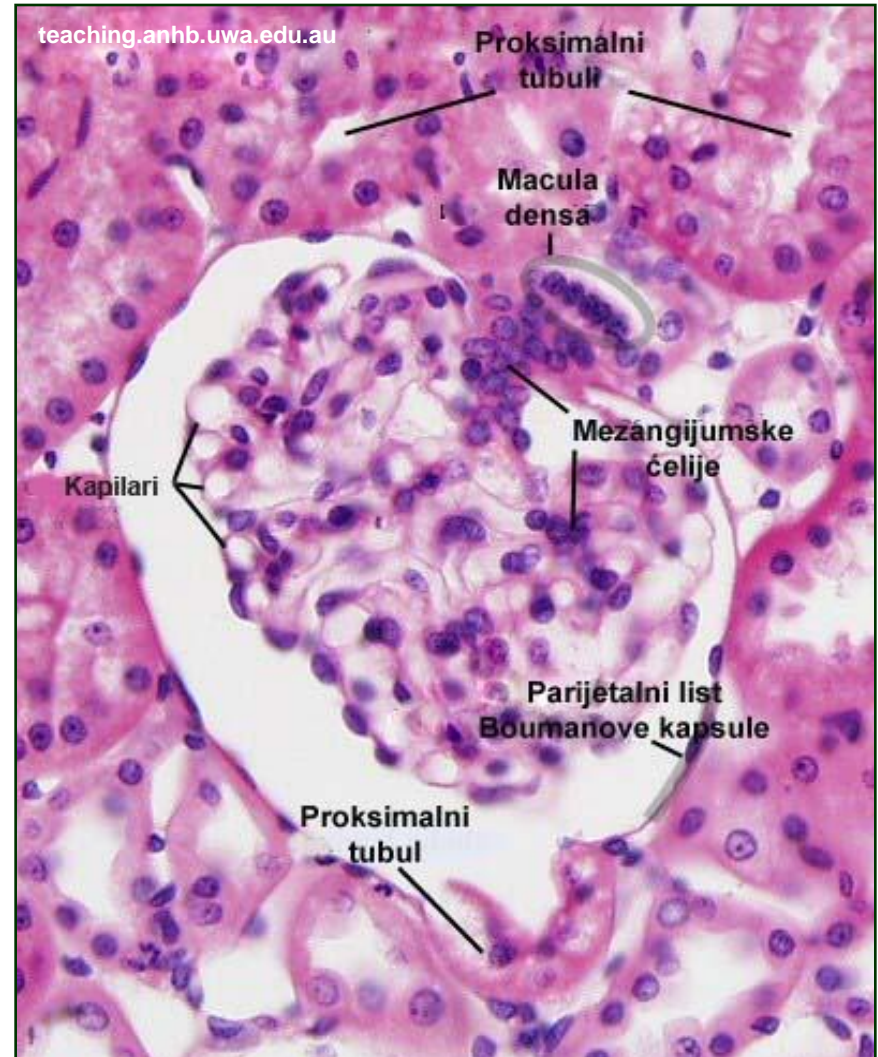
- **Јукстагломерулске ћелије**

- У медији доводне артериоле на месту контакта са ДВТ
- Модификоване глатке мишићне ћелије, синтетски активне – **ренин**
- На пад крвног притиска реагују секрецијом ренина – **барорецептори**.



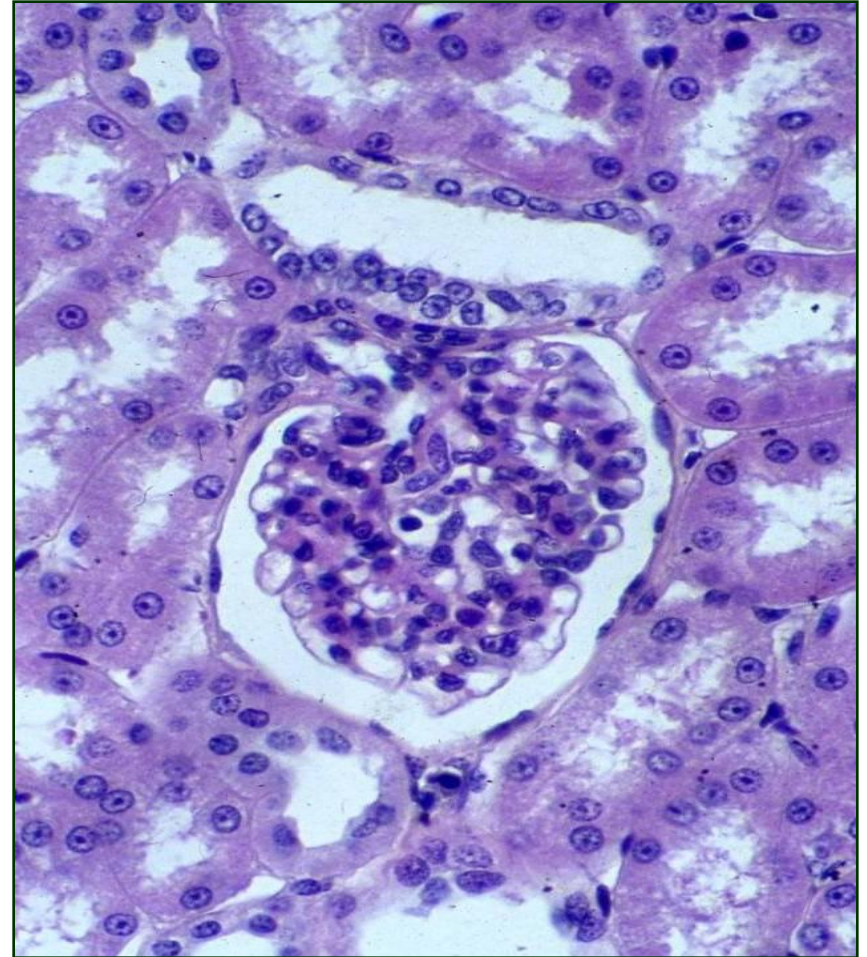Јукстагломерулски апарат

- **Екстрагломерулске мезангијумске ћелије (лацис ћелије)**
 - Између макуле дензе доводне и одводне артериоле.
 - Звездасти циторетикулум који посредује у преношењу сигнала са макуле дензе на јукстагломерулске ћелије.



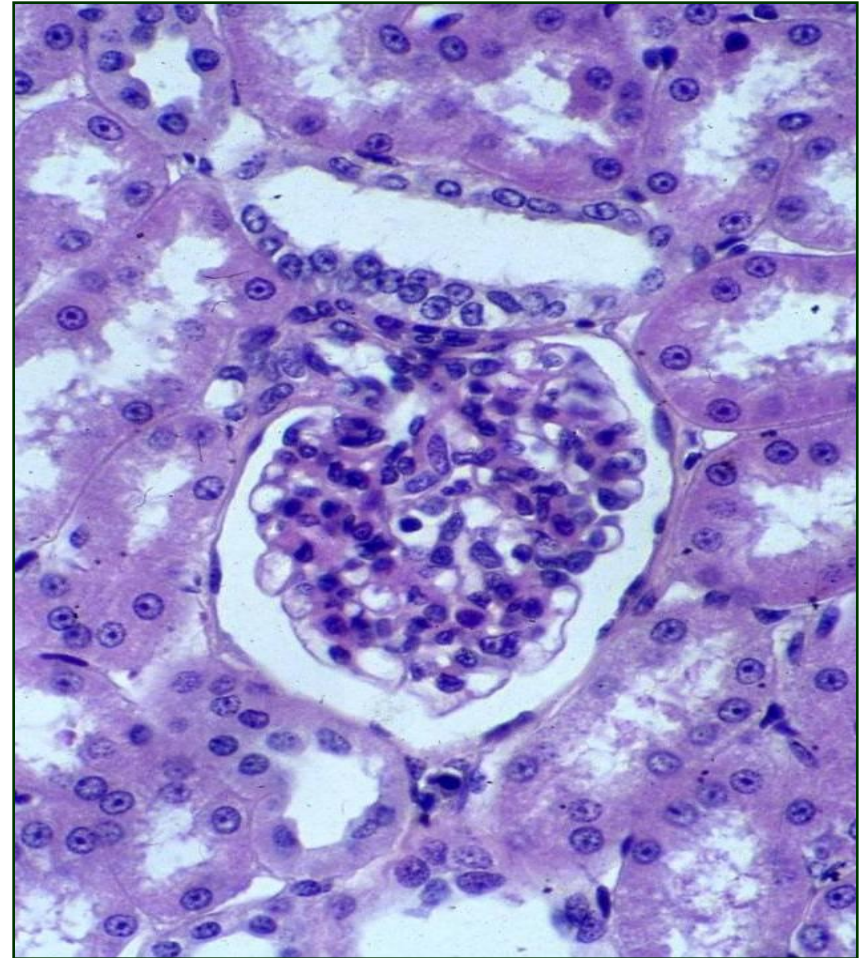Јукстагломерулски апарат

- ЈГА се активира при смањењу волумена крви и при паду концентрације Na^+ (барорецептор и хеморецептор)
- Ћелије макуле дензе (осморецептори) делују на јукстагломерулске ћелије
- Јукстагломерулске ћелије синтетишу **ренин**
- Ренин делује на конверзију ангиотензиногена (синт. у јетри) у ангиотензин I



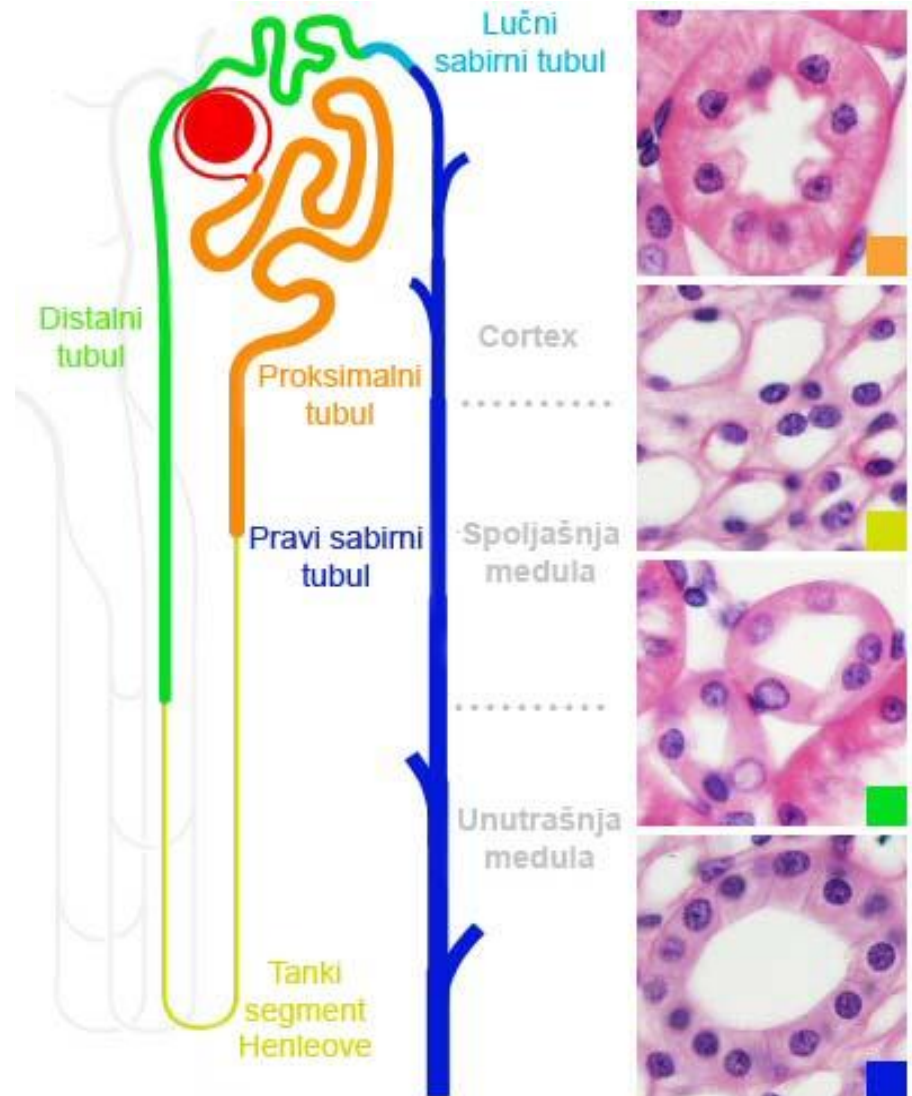
Јукстагломерулски апарат

- Ангиотензин I под дејством ACE (ангиотензин – конвертујућег ензима) који синтетише ендотел плућних капилара прелази у ангиотензин II
- Ангиотензин II – вазоконстриктор; индиректно дејство: кора надбубрега – синтеза алдостерона – реапсорпција воде у дисталним тубулима



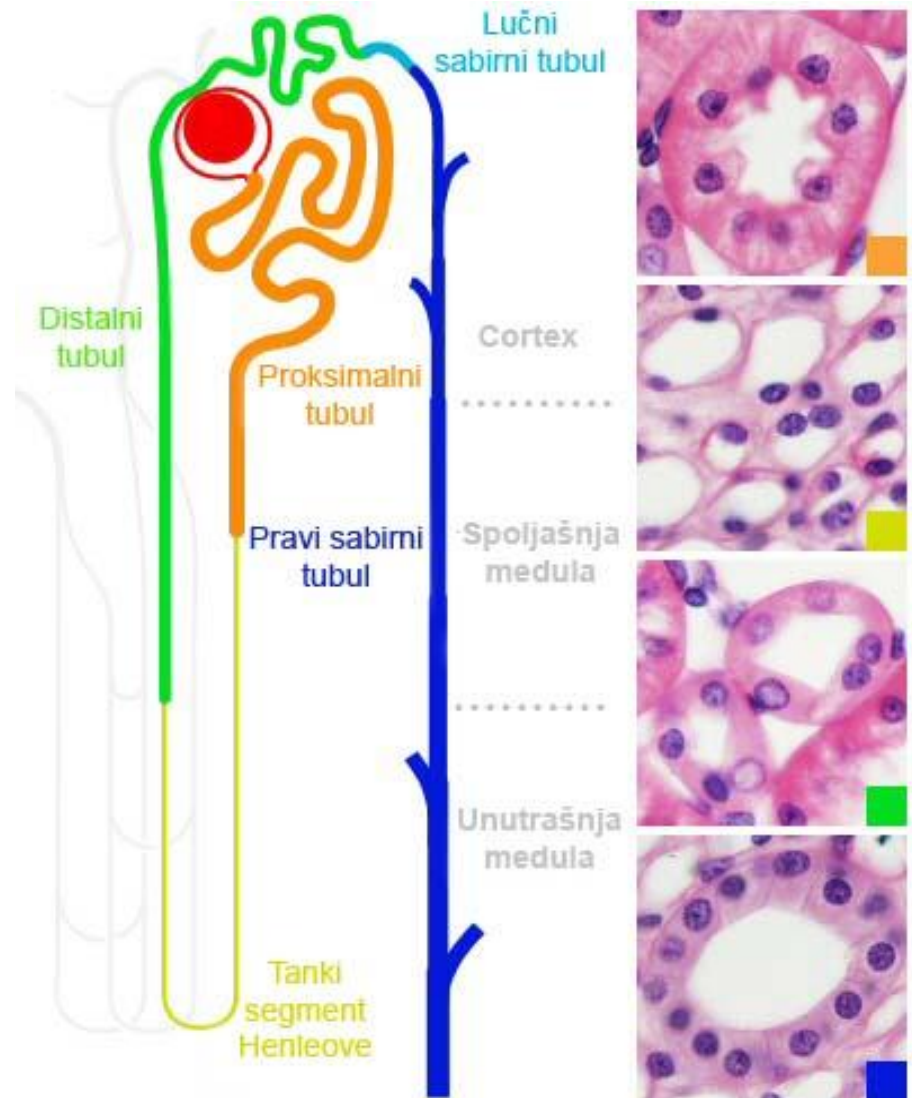
Сабирни тубули и дуктуси

- Сабирни каналикуларни систем бубрега чине сабирни тубули и дуктуси
- Њихова улога је да **преносе** део нересорбованог гломерулског филтрата (дефинитивна мокраћа) од нефрона до малих бубрежних чашица
- Поред тога, у присуству антидиугетског хормна, овај систем **активно апсорбује воду** и учествује у концентрисању мокраће



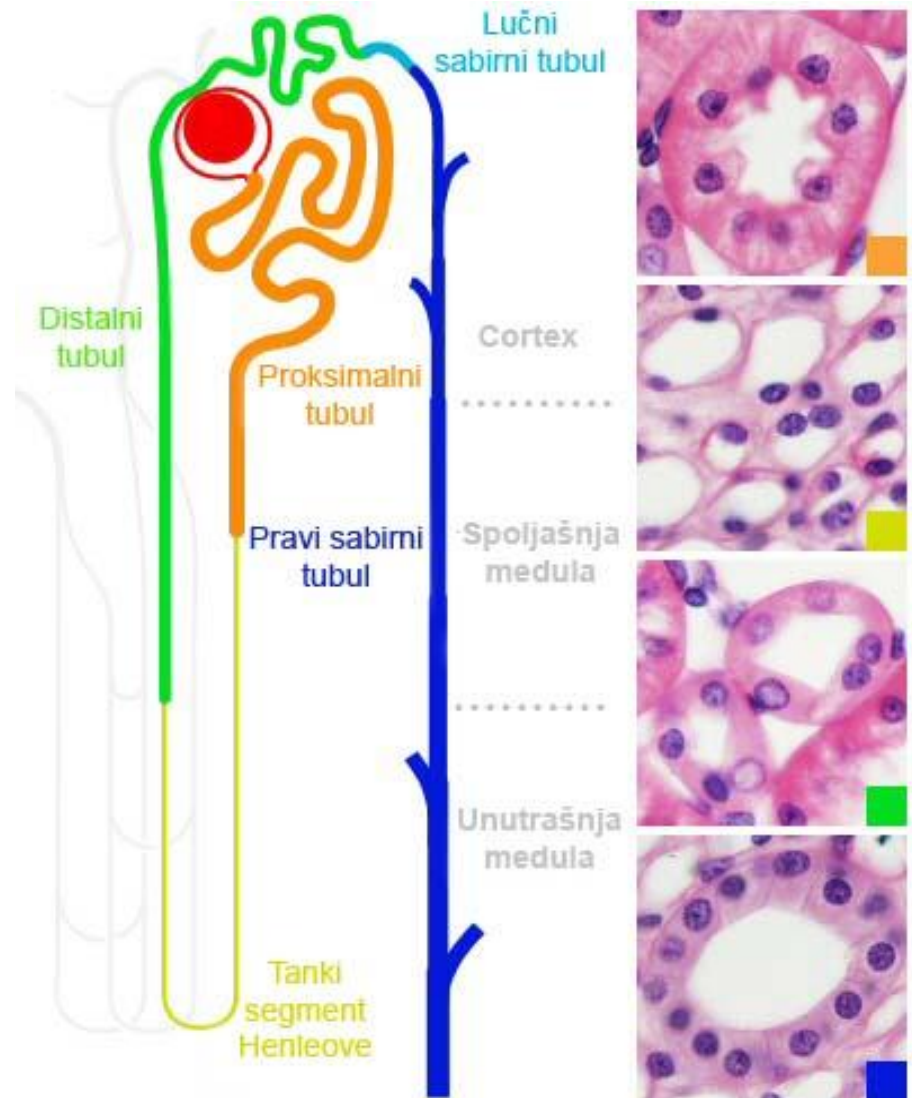
Сабирни тубули и дуктуси

- Сабирни каналикуларни систем се може поделити на:
 - Лучне сабирне тубуле
 - Паве сабирне тубуле
 - Папиларне дуктусе
- **Лучни сабирни тубули**
 - просткоцкаст епител
 - улазе из кортикалног лавирината у медуларни зрак
- **Прави сабирни тубули**
 - прост цилиндрични епител
 - пролазе кроз медуларни зрак, унутрашњи и спољашњи део медуле



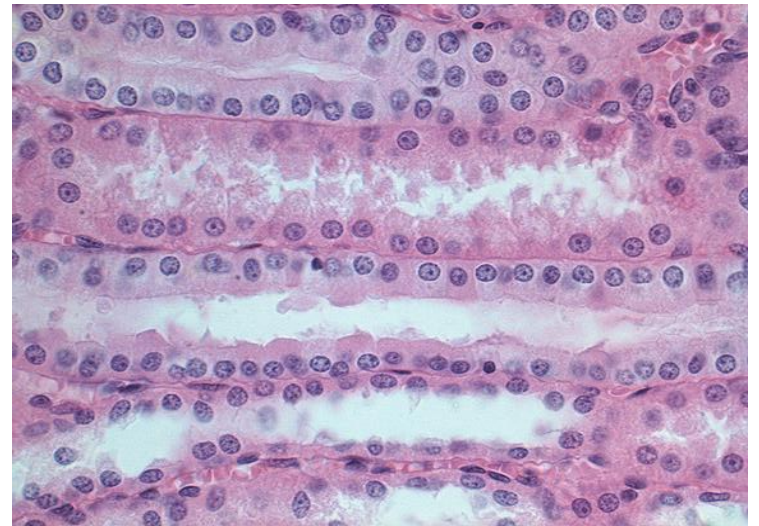
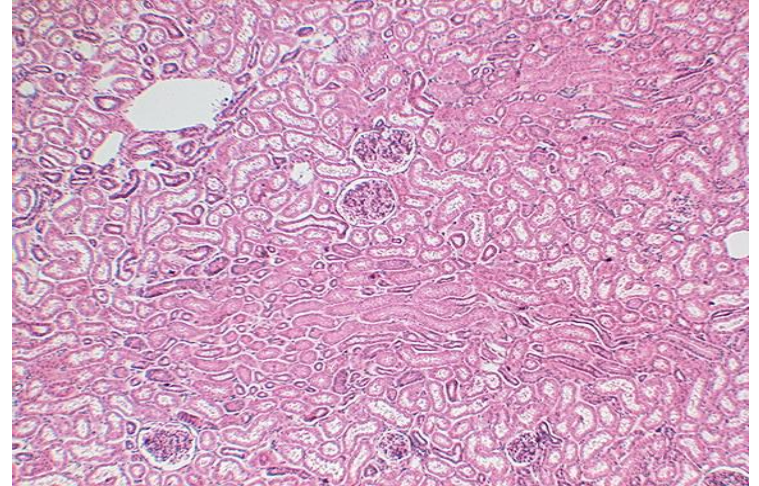
Сабирни тубули и дуктуси

- У близини врха пирамиде 5-7 правих тубула спаја се у **папиларни дуктус (Белинијев канал)**
 - прост цилиндрични епител
- ПД се отварају се на површини реналне папиле (на врху пирамиде) – **решетасто поље (area cribrosa)**

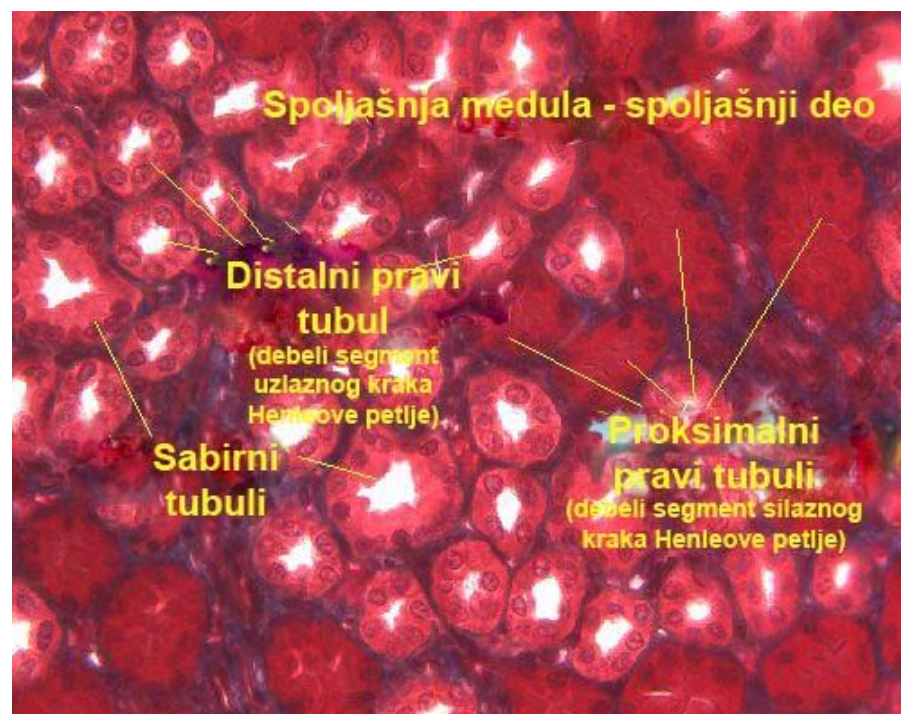
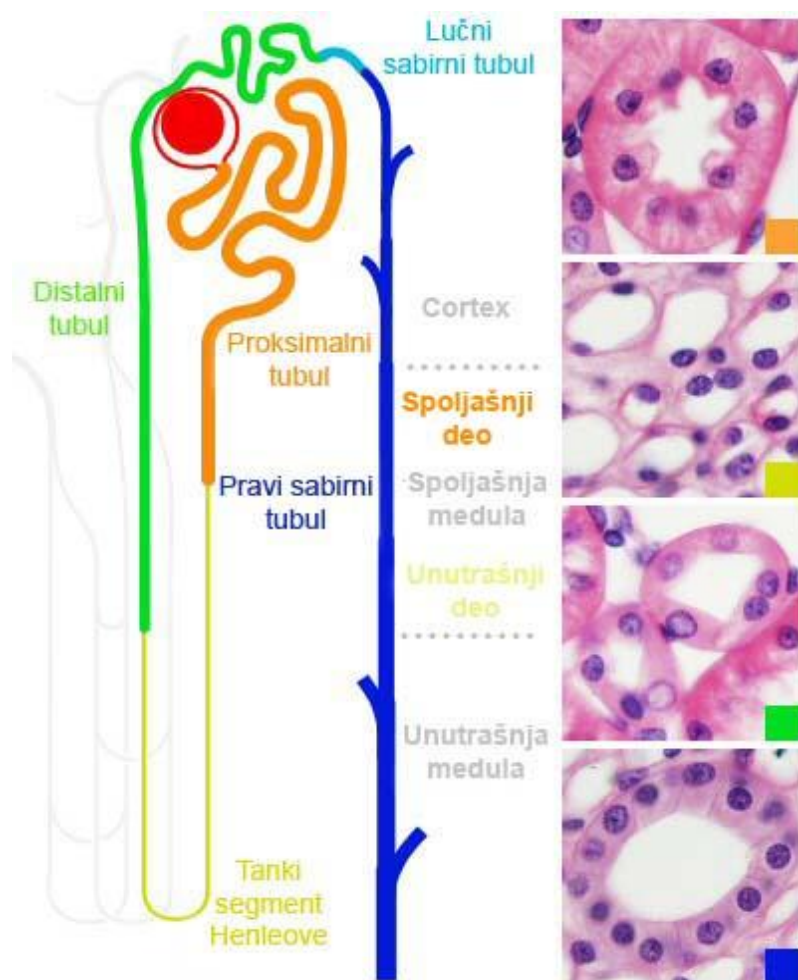


Прави сабирни тубули – медуларни зрак

- У саставу **медуларног зрака** налазе се **сабирни тубули**, проксимални прави тубули и дистални прави тубули
- Сабирни тубули садрже **светле (главне)** и **тамне ћелије**, јасно ограничене
- **Светле ћелије** садрже канале аквапорин-2, -3 и -4
- Осетљиве на дејство АДХ.
- **Тамне (интеркалатне) ћелије** учествују у ацидификацији мокраће

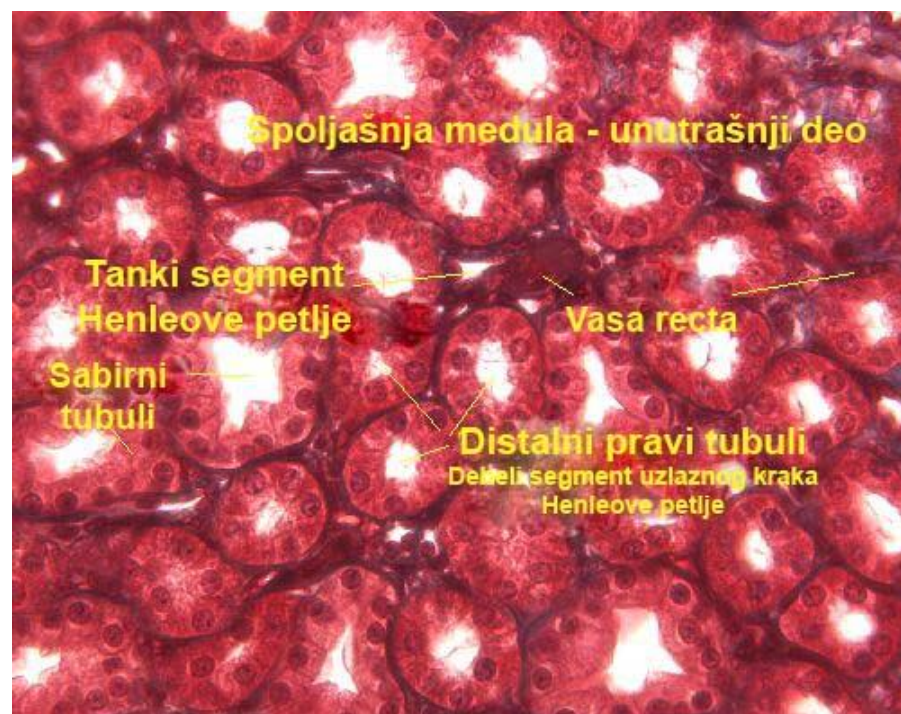
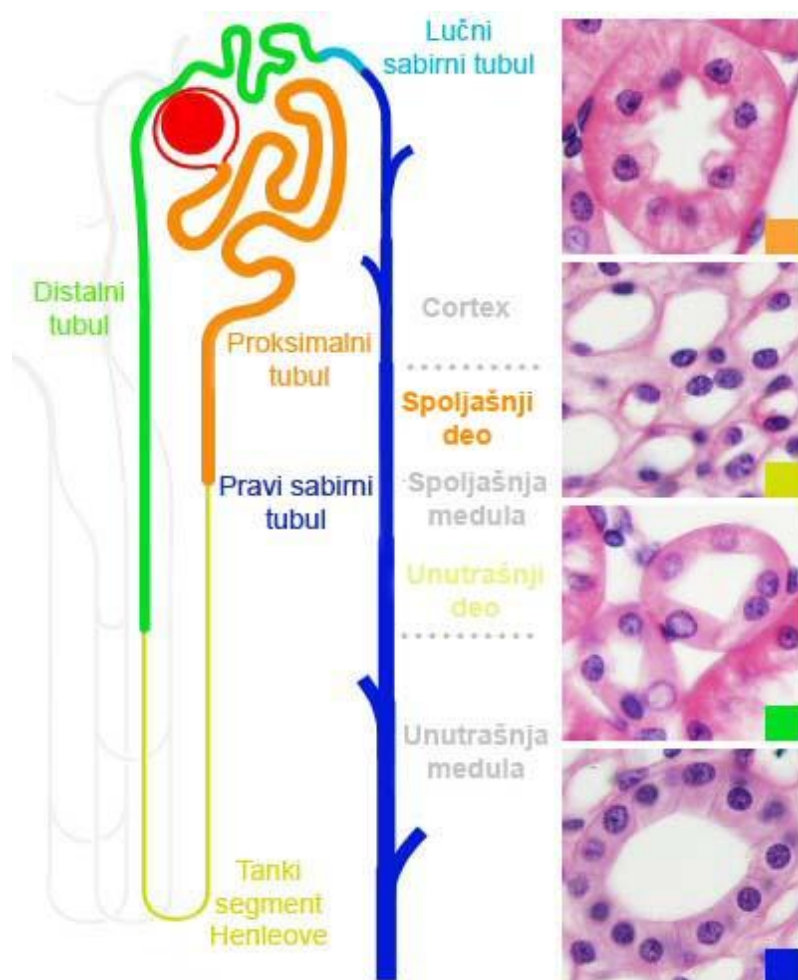


Прави сабирни тубули - спољашња медула (спољашњи део)



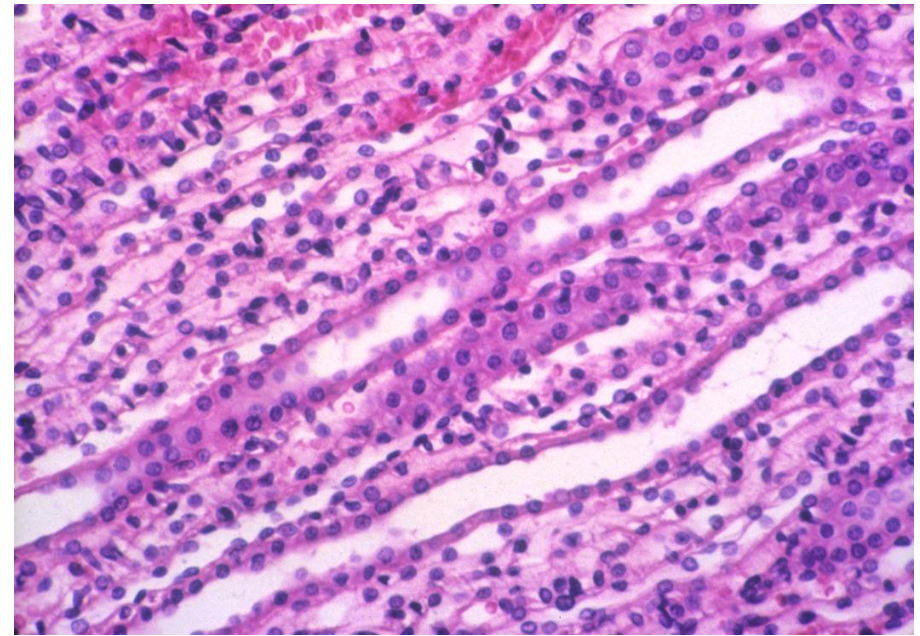
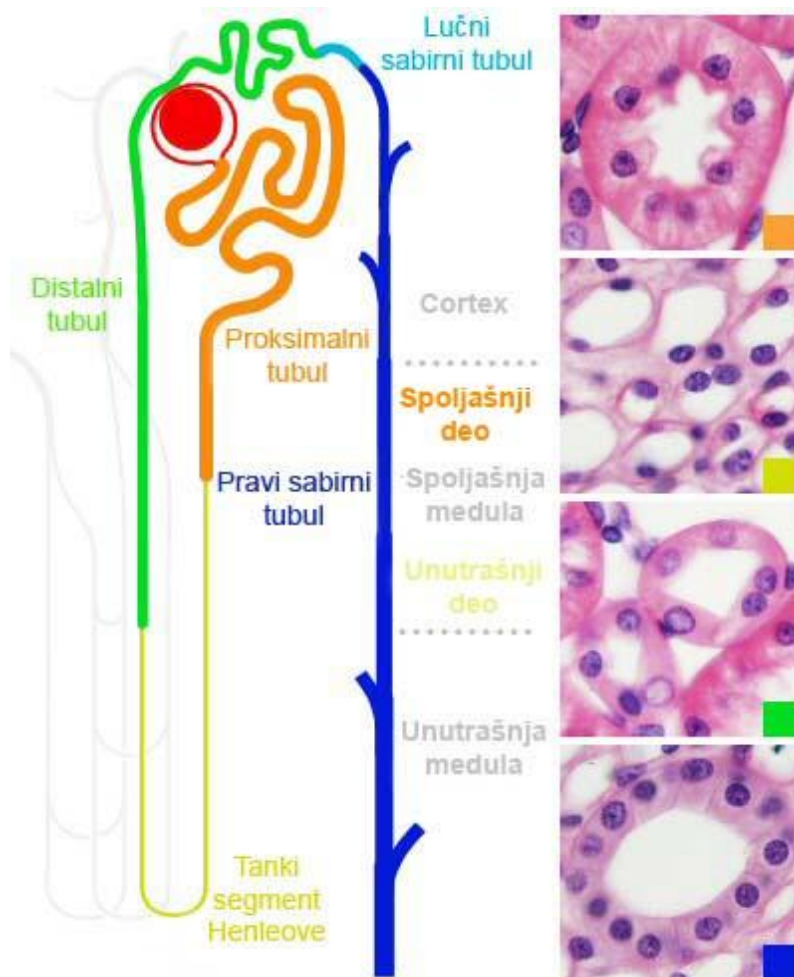
- Садржи проксималне праве тубуле, дисталне праве тубуле (дебеле сегменте Хенлеове петље) и сабирне тубуле.

Прави сабирни тубули - спољашња медула (унутрашњи део)



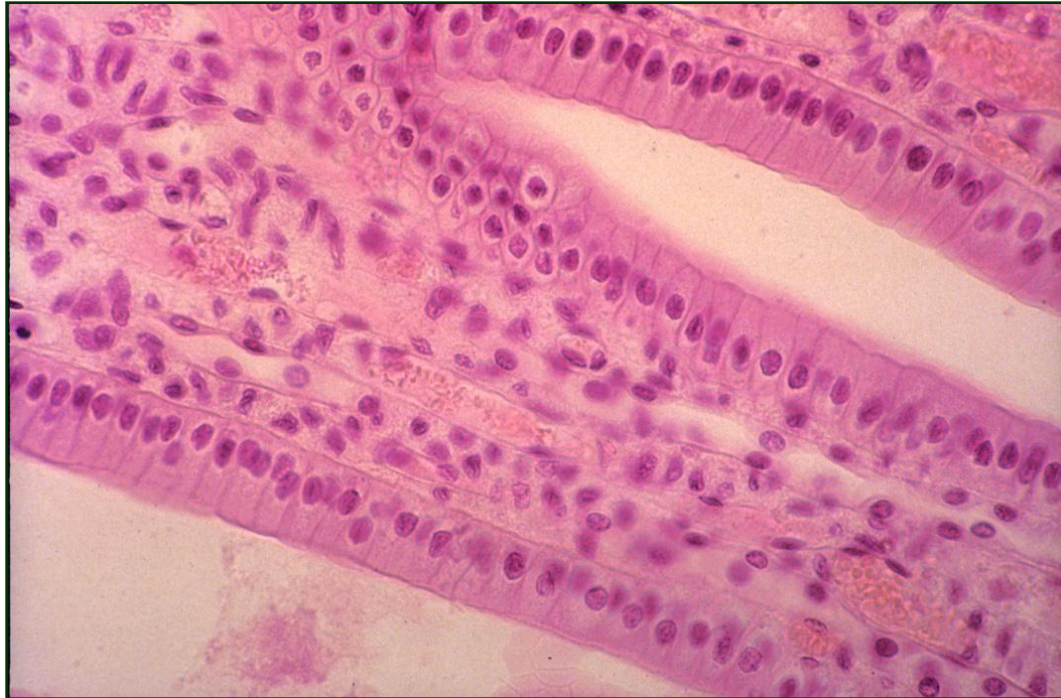
- Садржи танке танке сегменте Хенлеових петљи, дисталне праве тубуле и сабирне тубуле.

Прави сабирни тубули – унутрашња медула



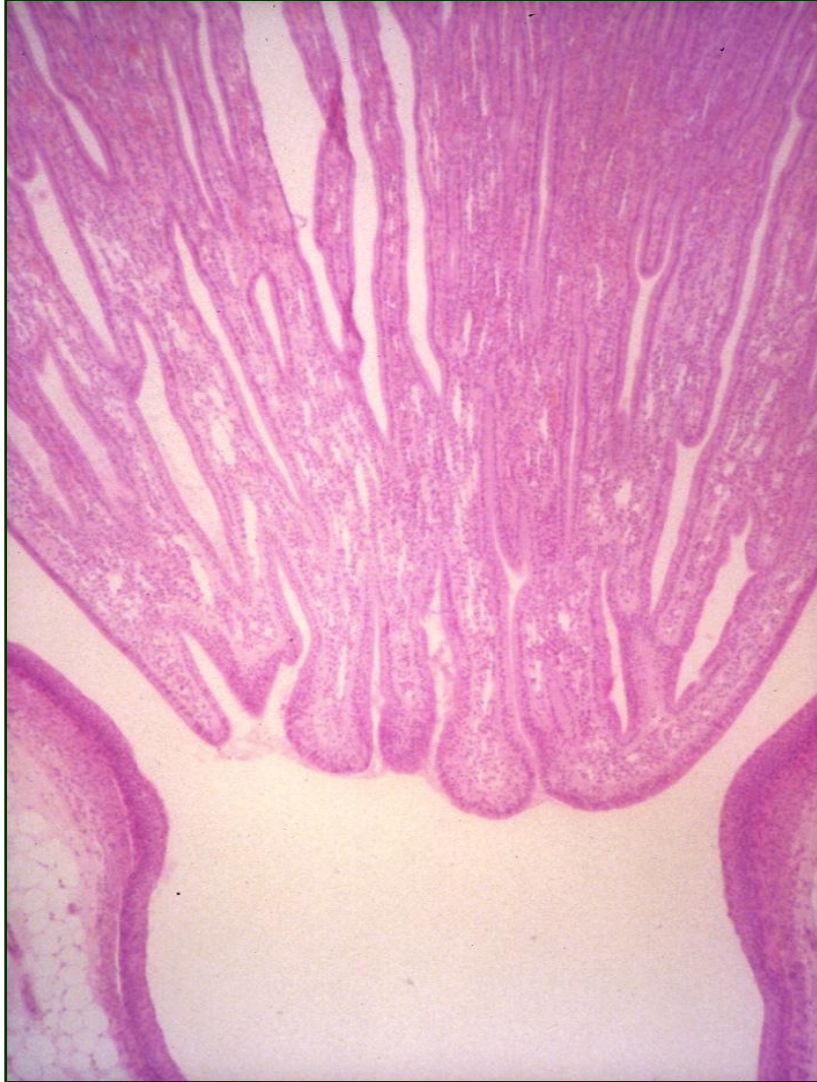- Унутрашња медула садржи **танке сегменте Хенлеових петљи** и **сабирне тубуле**.
- Присутни су и vasa recta

Прави сабирни тубули у близини реналне папиле



- Високи цилиндрични епител сабирних тубула у медули у близини реналне папиле.
- Виде се и танки сегменти Хенлеових петљи и vasa recta

Папиларни дуктуси (Белинијеви канали)

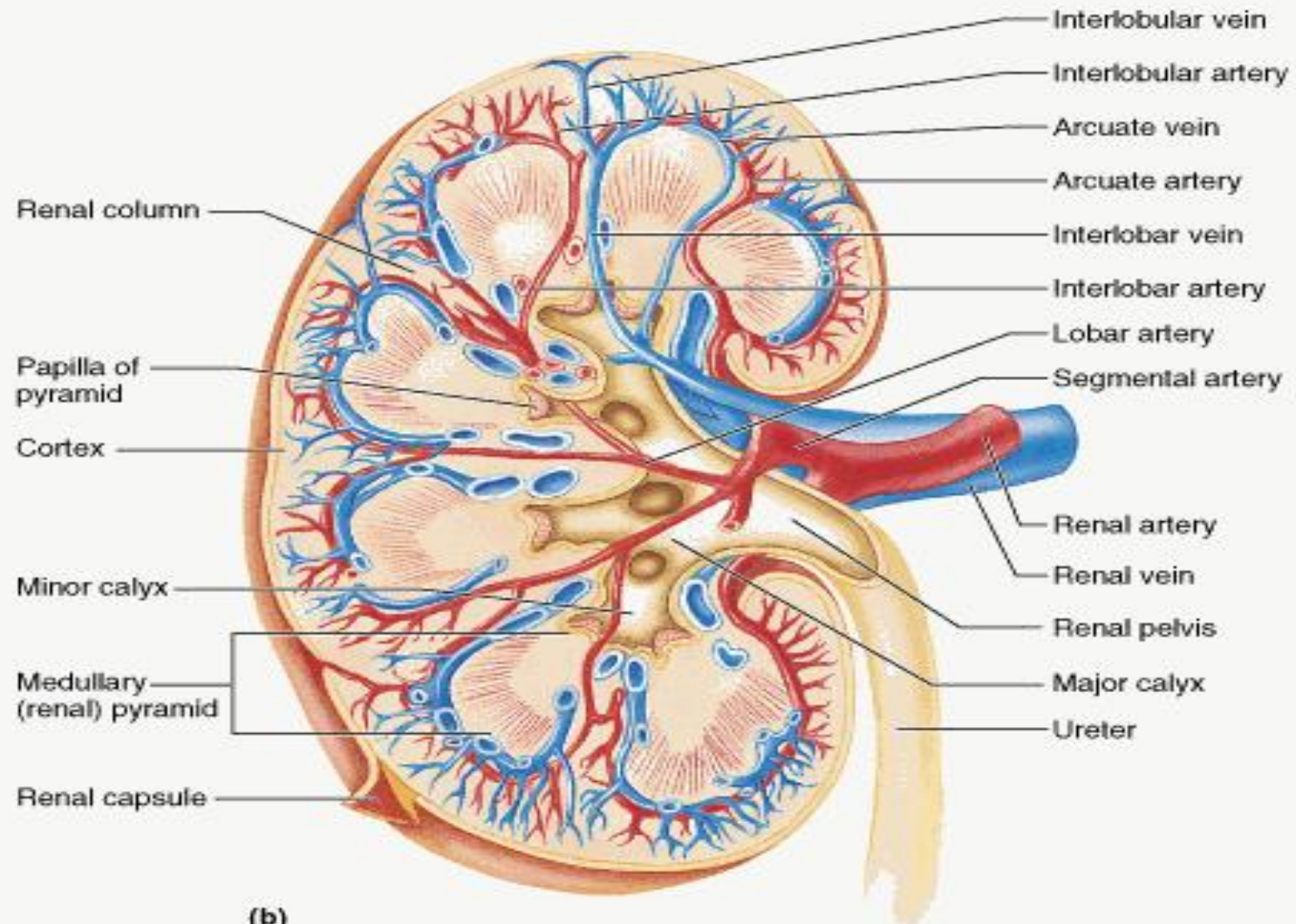


- У близини врха пирамиде 5-7 правих тубула спаја се у **папиларни дуктус (Белинијев канал)**
- **Прост цилиндрични епител** правих сабирних тубула и Белинијевих канала постепено прелази у епител прелазног типа.
- Већи број папиларних дуктуса отвара се на површини реналне папиле - решеткасто поље – **area cribrosa**

Васкуларизација бубрега

- Бубрези су изузетно добро прокрвљени органи (1200 ml крви у минути)
- Васкуларизују их реналне артерије које у нивоу хилуса дају предњу и задњу завршну грану
- Њиховим гранањем настаје **5 сегментних артерија**.
- Гранањем сегментних артерија настају **интерлобарне артерије (aa. *interlobares*)**
- Интерлобарне артерије се пењу уз Бертинијеве колумне до база реналних пирамида где се гранају на **лучне артерије (aa. *arcuatae*)**
- Лучне артерије настављају ток под правим углом на граници медије и кортекса и дају огранке – **интерлобуларне артерије (aa. *interlobulares*)**

Васкуларизација бубрега

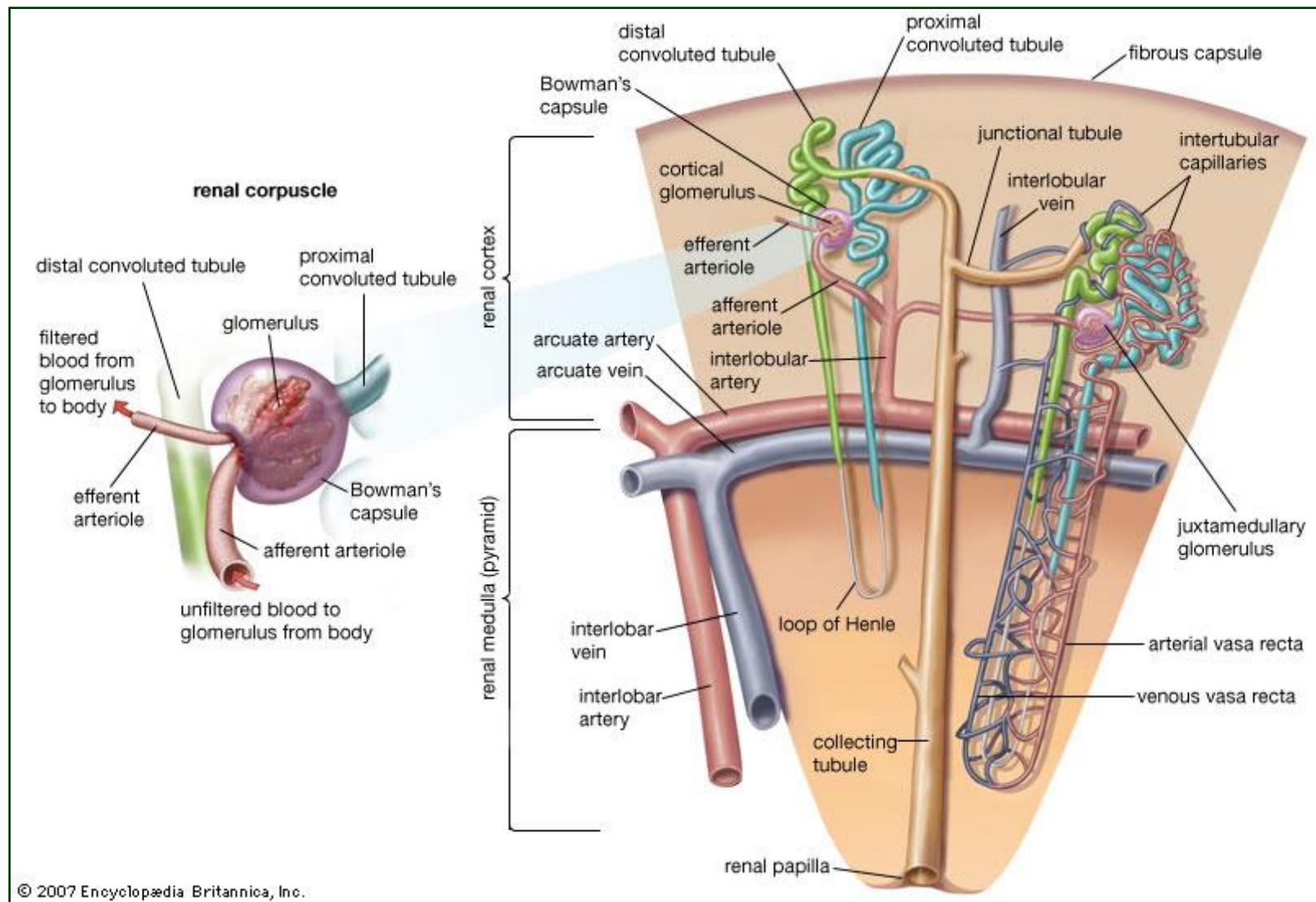


(b)

Васкуларизација бубрега

- Интерлобуларне артерије се пружају ка капсули бубрега попут чешља. Терминалне гранчице испод капсуле формирају **капсуларни капиларни сплет**
- Интерлобуларне артерије дају своје бочне огранке - **аферентне артериоле**. Унутар гломерула од њих настаје **гломерулски капиларни сплет** из кога израстају **еферентне артериоле**
- Еферентне артериоле расипају се **у перитубуларну капиларну мрежу**. Исхрањују проксималне и дисталне вијугаве тубуле и уливају се у **интерлобуларне вене**
- Еферентне артериоле јукстамедуларних нефрона дају танке капиларе који прате Хенлеове петље и који се називају **vasa recta**
- **Vasa recta** прате ток ХП - уливају се (као и перитубуларни капилари) у интерлобуларне вене

Васкуларизација бубрега

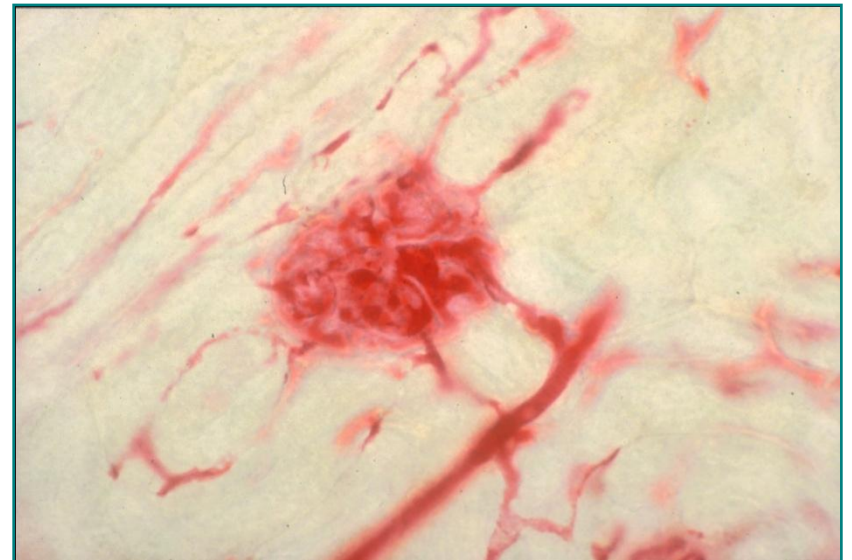
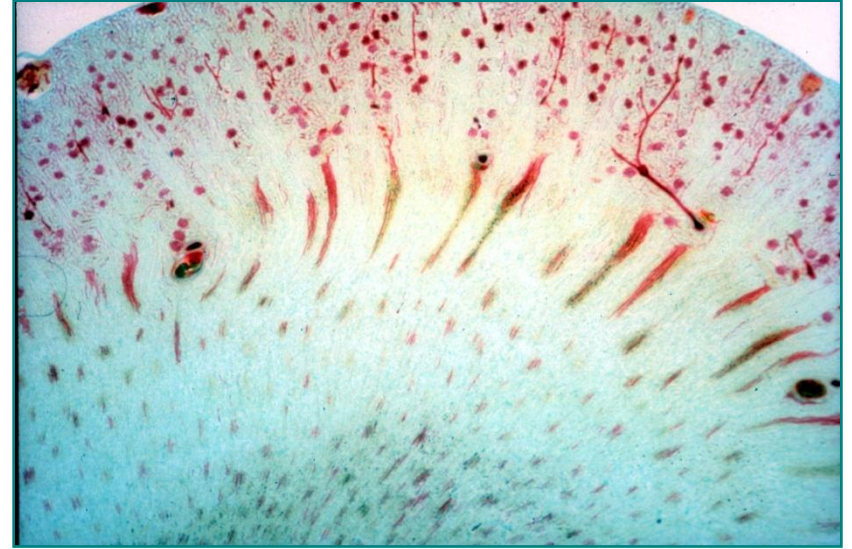

Васкуларизација бубрега

- Вене бубрега прате ток артерија
- Капилари капсуле и спољашњег дела коре формирају **venae stellatae**
- Стелатне вене и перитубуларни капилари уливају се у **интерлобуларне вене**, а ове у **вене аркуате** (лучне вене)
- Од лучних вена настају **интерлобарне вене**, а од њих **ренална вена** којом се крв одводи из бубрега

Васкуларизација бубрега

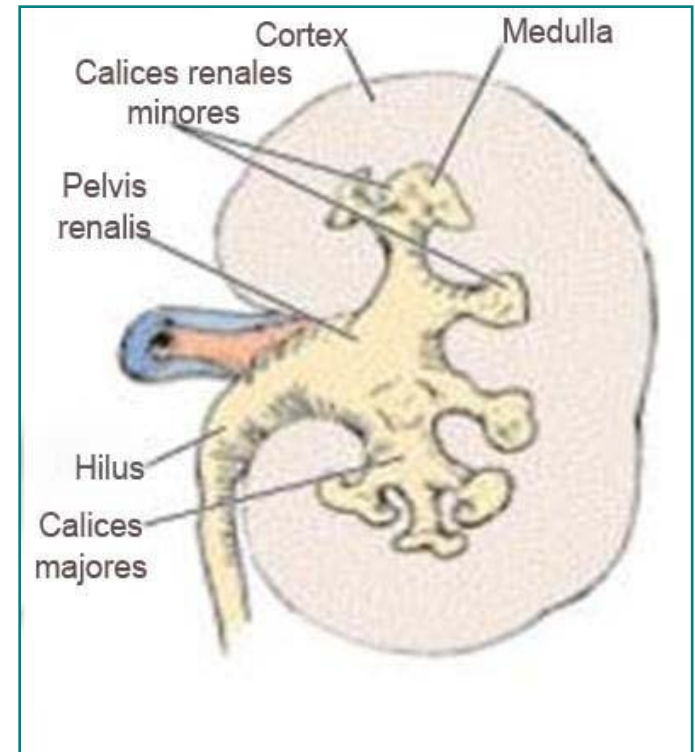
- Кортекс садржи гломеруле са аферентним и еферентним артериолама, перитубуларне капиларе, интра- и интерлобуларне артерије
- Артерија аркуата на граници кортекса и медуле
- У медули – vasa recta



Мокраћни путеви

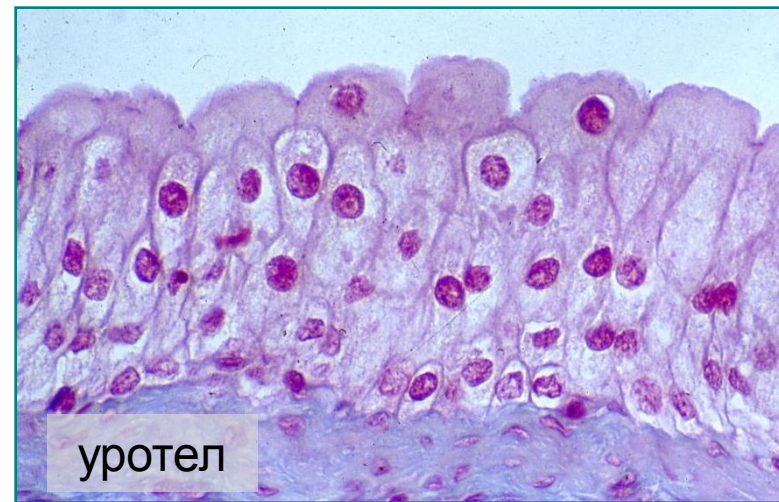Мокраћни путеви

- Дефинитивно уобличена мокраћа се излучује из бубрега папиларним дуктусима преко решетастог поља реналне папиле
- Мокраћа из бубрега улази у мокраћне путеве који имају искључиво кондукторну улогу
- Мокраћне путеве чине:
 - **Calices renales minores** (мале бубрежне чашице)
 - **Calices renales majores** (велике бубрежне чашице)
 - **Pelvis renalis** (бубрежна карлица)
 - **Ureter** (мокраћовод)
 - **Vesica urinaria** (мокраћна бешика)
 - **Urethra** (мокраћна цев)



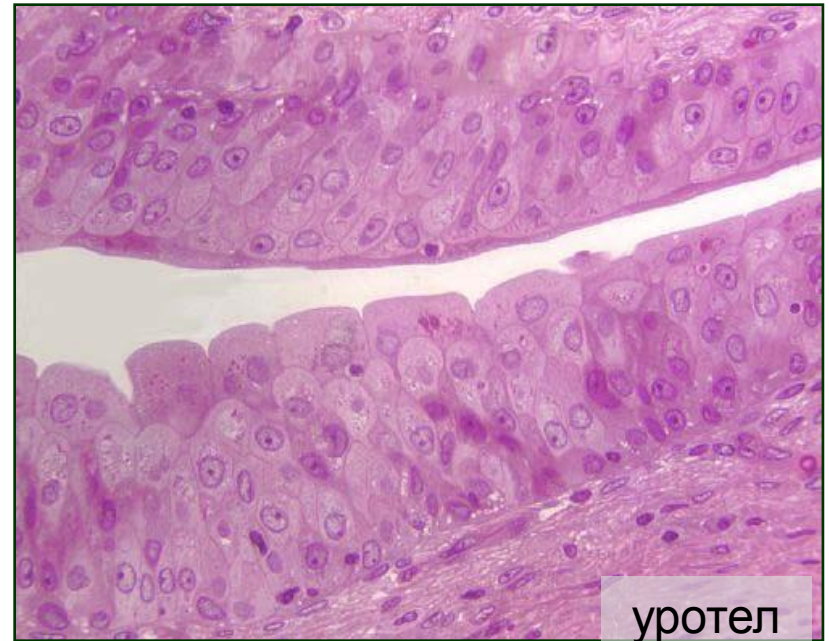Мокраћни путеви

- Сви мокраћни путеви изузев уретре имају исти план грађе
- Њихов зид се састоји из три слоја: мукозе, мишићног алоја и адвентиције
- **Слузница** свих уринарних путева, изузев дисталног дела уретре, обложена је епителом прелазног типа (**уротелом**)
- Испод епитела налази се ламина проприја
- Уротел је непропустљив за воду и соли и представља осмотску баријеру између мокраће и ткивне течности



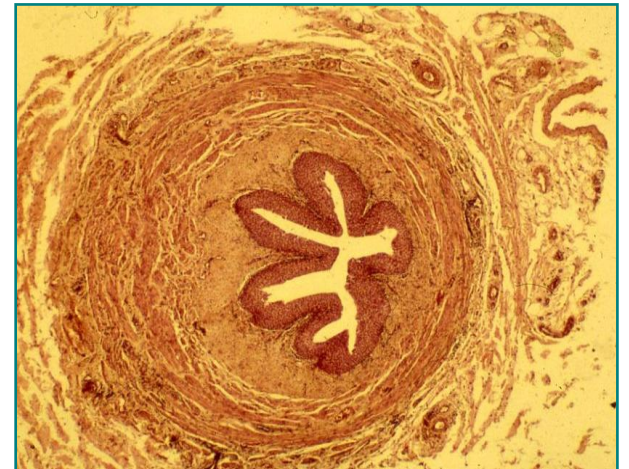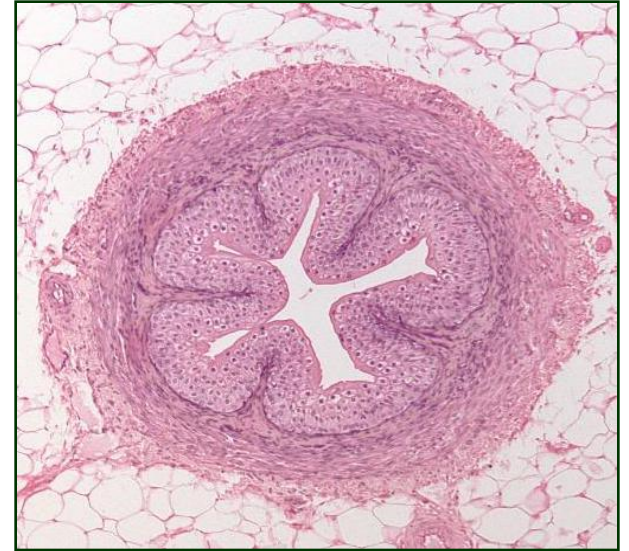Мокраћни путеви

- Уротел је идеално прилагођен променама запремине органа
- **Мишићни слој** граде два подслоја глатких ћелија:
 - Унутрашњи подслој граде лонгитудинално оријентисани снопови ћелија
 - Спољашњи подслој – циркуларно оријентисани
- **Адвентиција** је слој растреситог везива (адипоцити, крвни и лимфни судови, нерви)



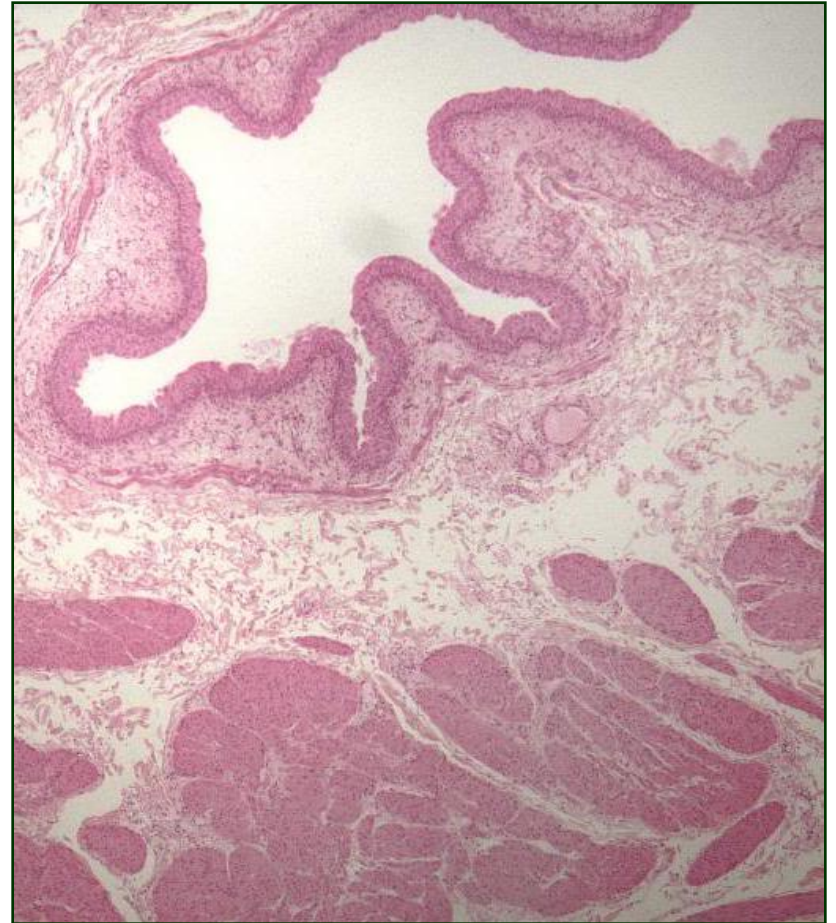
Мокраћовод (ureter)

- Мокраћовод (**ureter**) је парни цевасти орган дужине око 30 cm, калибра 4-5 mm
- Перисталтичке контракције уретера спроводе мокраћу од бубрежне карлице до мокраћне бешике
- Зид уретера чине:
 - **Tunica mucosa**
 - Lam. epithelialis
 - Lamina propria
 - **Tunica muscularis**
 - Унутрашњи лонгитудинални слој
 - Спољашњи циркуларни слој
 - **Tunica adventitia**



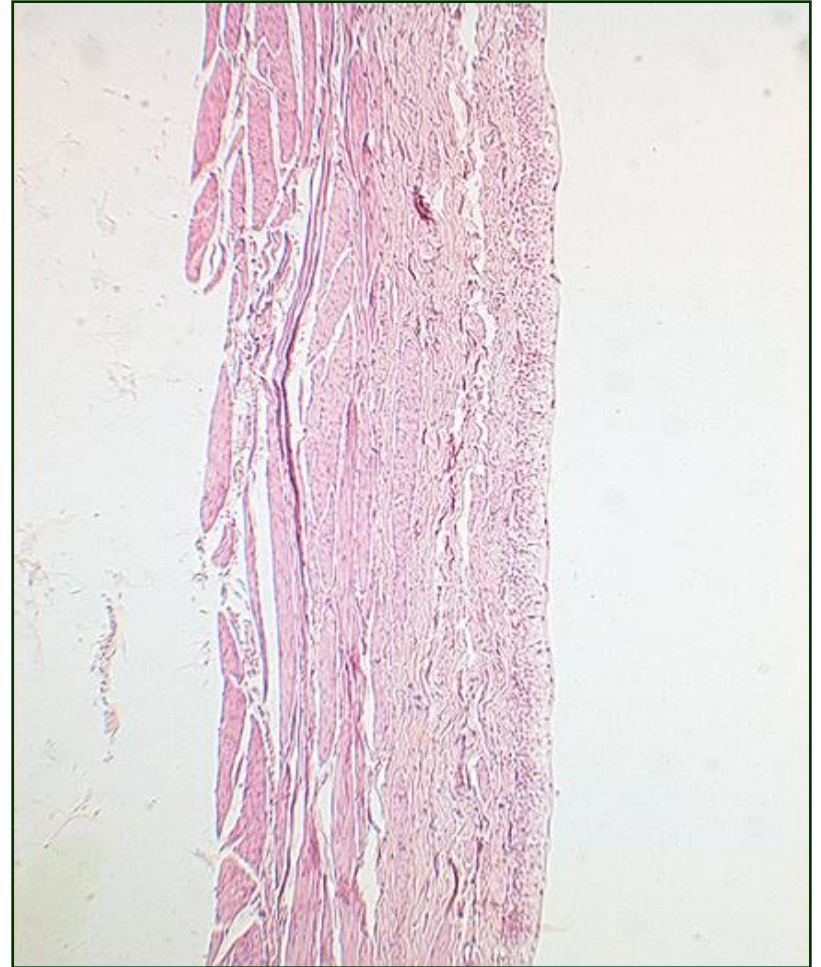Мокраћна бешика (vesica urinaria)

- Мокраћна бешика (**vesica urinaria**) је растегљив кесasti орган који служи као привремени резервоар урина
- У зиду постоје **три отвора** – два за уретере и један за уретру
- Троугласти део зида између ових отвора означава се као **trigonum**
- Грађа је слична уретеру, али са знатно дебљим мишићним слојем



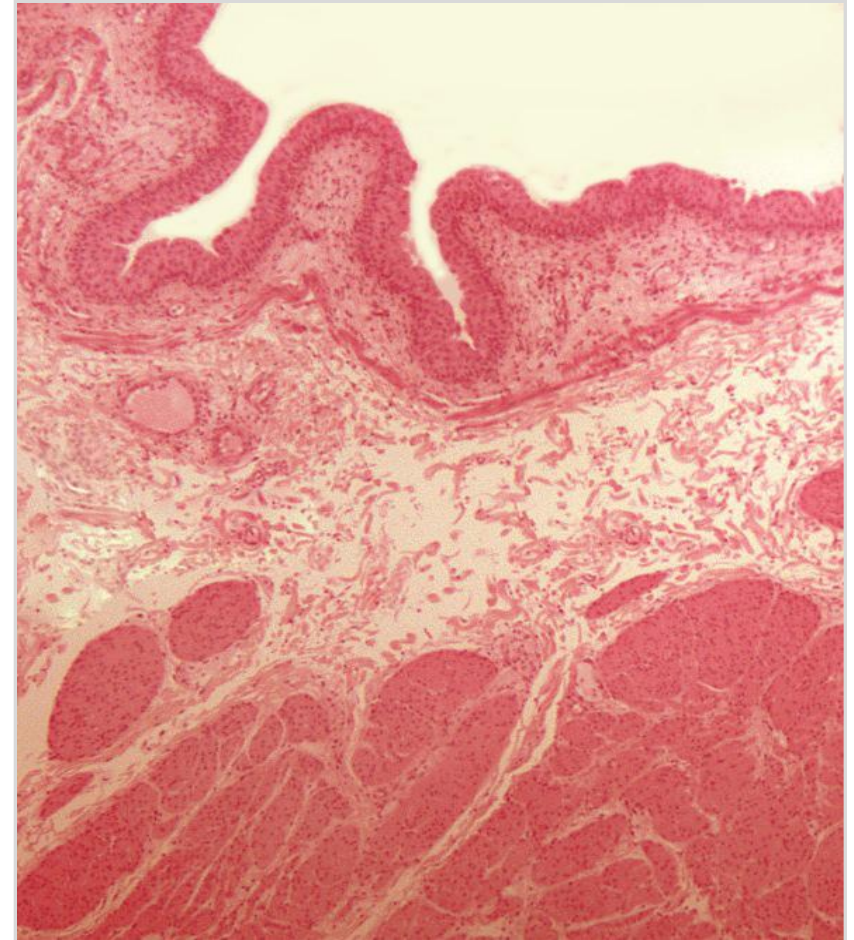
Мокраћна бешика (vesica urinaria)

- Између слузнице и мишићног слоја налази се тела субмукоза
- У пределу унутрашњег отвора уретре мишићни слој формира **унутрашњи сфинктер уретре**
- Највећи део бешике обавија адвентиција, док сероза покрива само горњи део органа (fundus)



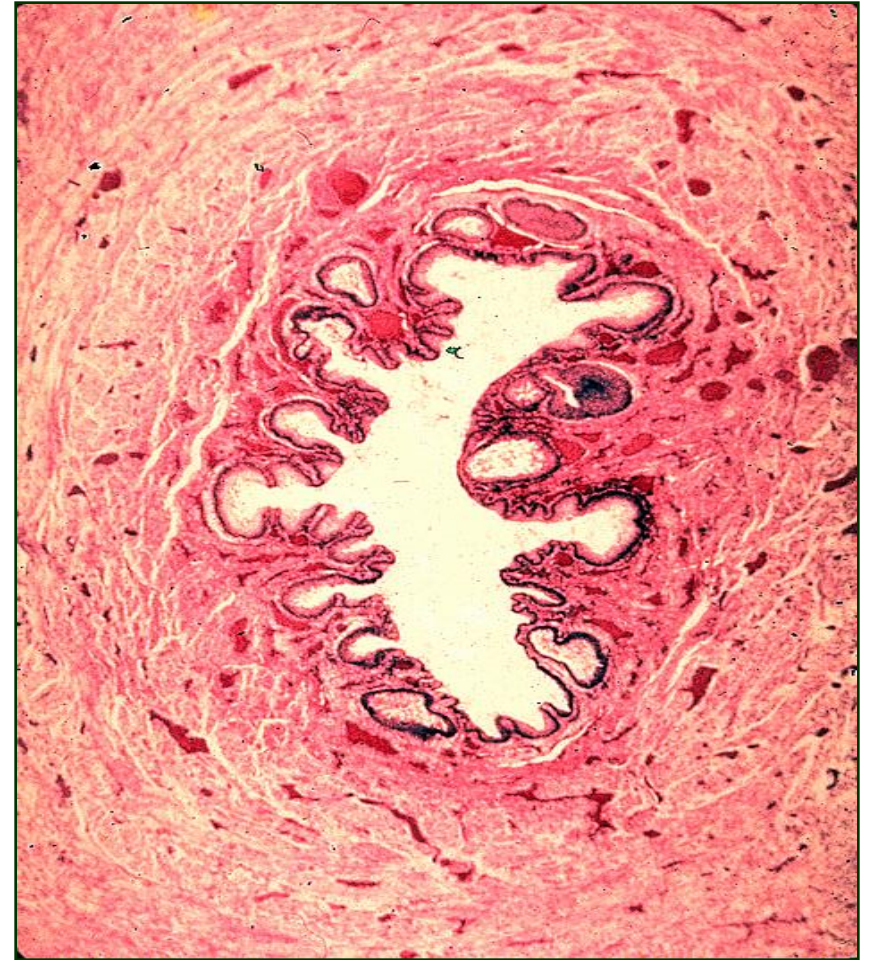Мокраћна бешика (vesica urinaria)

- **Tunica mucosa**
 - Lamina epithelialis
 - Lamina propria
 - Lamina muscularis
- **Tela submucosa**
- **Tunica muscularis**
 - Унутрашњи и спољашњи лонгитудинални слој
 - Средишњи циркуларни слој
- **Tunica adventitia**



Мокраћна цев (urethra) жене

- Мокраћна цев (**urethra**) одводи урин из бешике изван тела
- **Уретра жене** је дуга 4-5 cm и отвара се у вестибулуму вагине испод клиториса
- Средишњи део уретре обавијају влакна скелетне мускулатуре која граде **спољашњи сфинктер уретре** (тонус је под контролом воље)

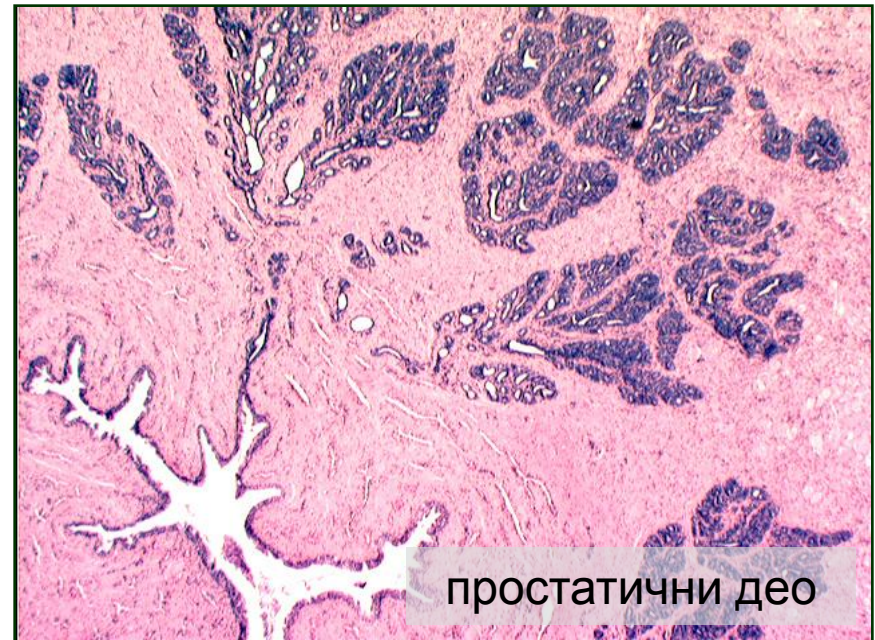


Мокраћна цев (urethra) жене

- Изграђена је од:
 - **Tunica mucosa**
 - *Lam. epithelialis*
 - Епител прелазног типа (проксимални део)
 - Цилиндрични слојевити епител
 - Плочастослојевити без орожавања (дистални део)
 - *Lamina propria*
 - Садржи периуретралне (Скенеове) жлезде
 - **Tunica muscularis**
 - Унутрашњи лонгитудинални
 - Спољашњи циркуларни (у почетном делу заједно са бешиком гради унутрашњи сфинктер уретре)
 - **Tunica adventitia**

Мокраћна цев (urethra) мушкарца

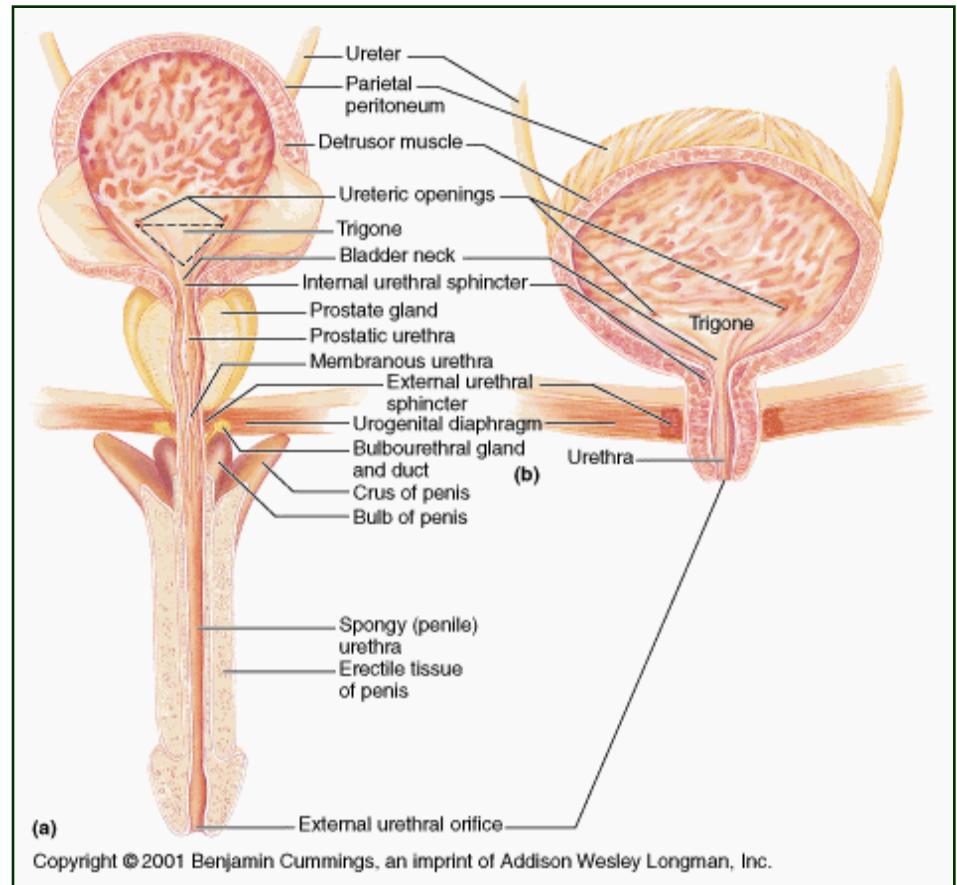
- Уретра мушкарца је дуга око 20 cm
- Анатомохистолошки се дели на три дела:
- **Простатични део**
 - дуг око 3-4 cm и целом дужином се пружа кроз простату
 - на задњем зиду се налази **семени брежуљак** на чијој средини се отвара **utriculus prostaticus** (слепи канал непознатог значаја), а бочно од њега се отварају **ејакулаторни дуктуси**



простатични део

Мокраћна цев (urethra) мушкарца

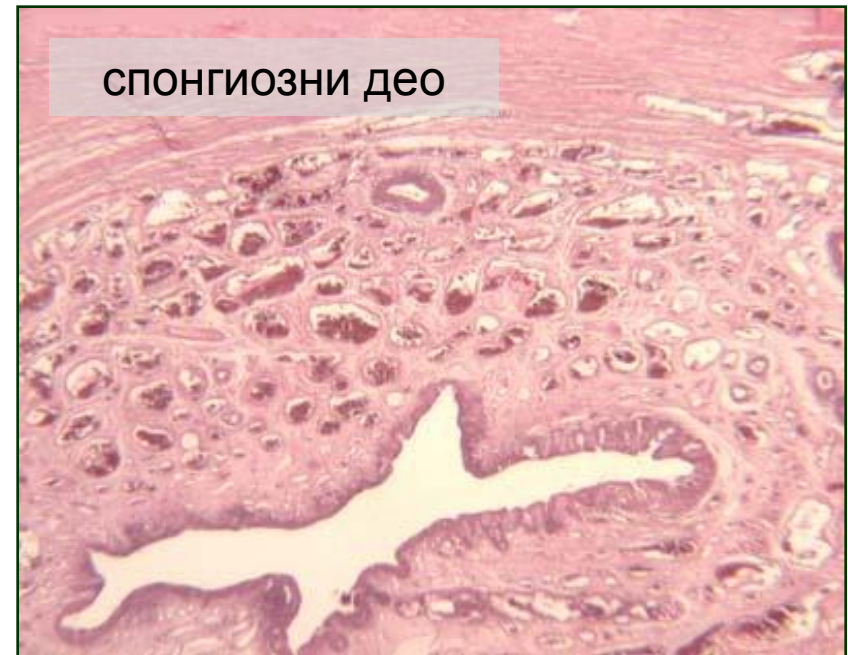- **Мембрански део**
 - Дуг око 1 cm
 - Појављује се цилиндрични слојевити епител
 - Око овог дела се налази **спољашњи сфинктер уретре** (вољни мишић од скелетне мускулатуре)



Мокраћна цев (urethra) мушкарца

- **Спонгиозни део**

- Дуг око 15 cm и смештен у сунђерастом телу пениса
- Обложен цилиндричним слојевитим епителом све до **фосе навикуларис** где се појављује плочасто слојевити епител без орожавања
- Садржи мукозне уретралне жлезде (Литреове жлезде), чији секрет штити епител од урина

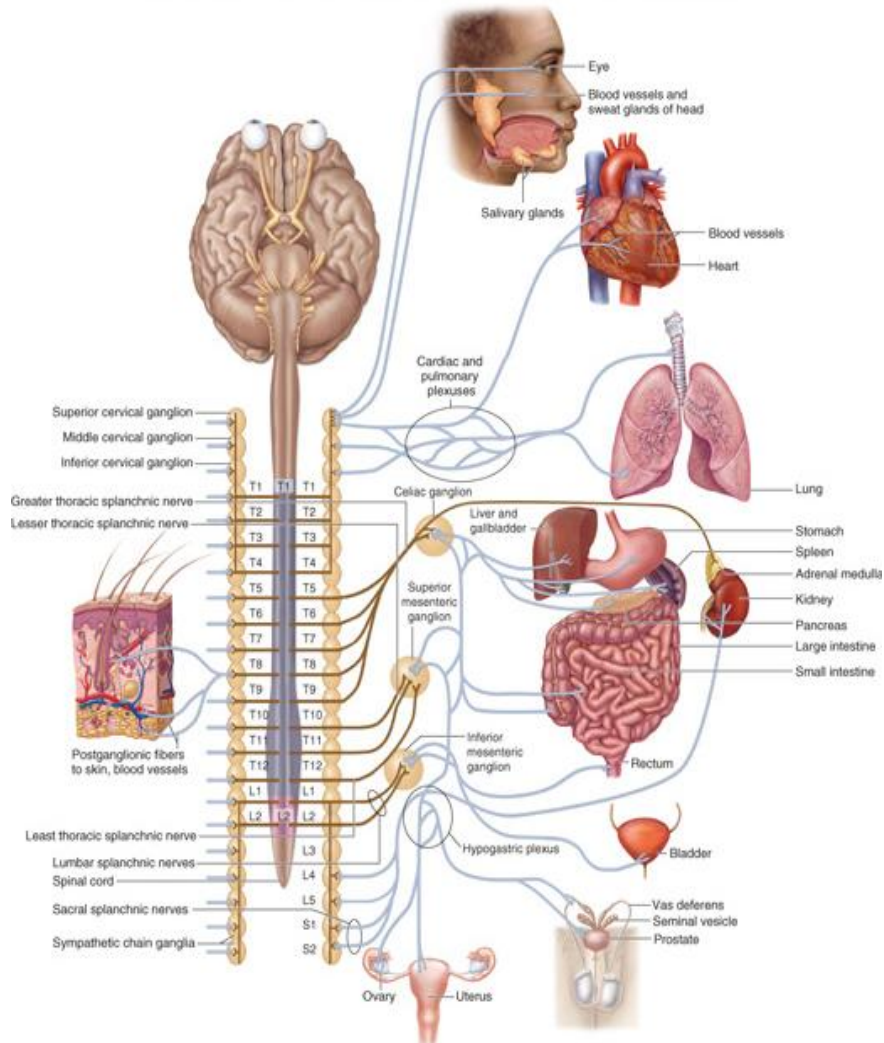


НЕРВНИ СИСТЕМ

Нервни систем

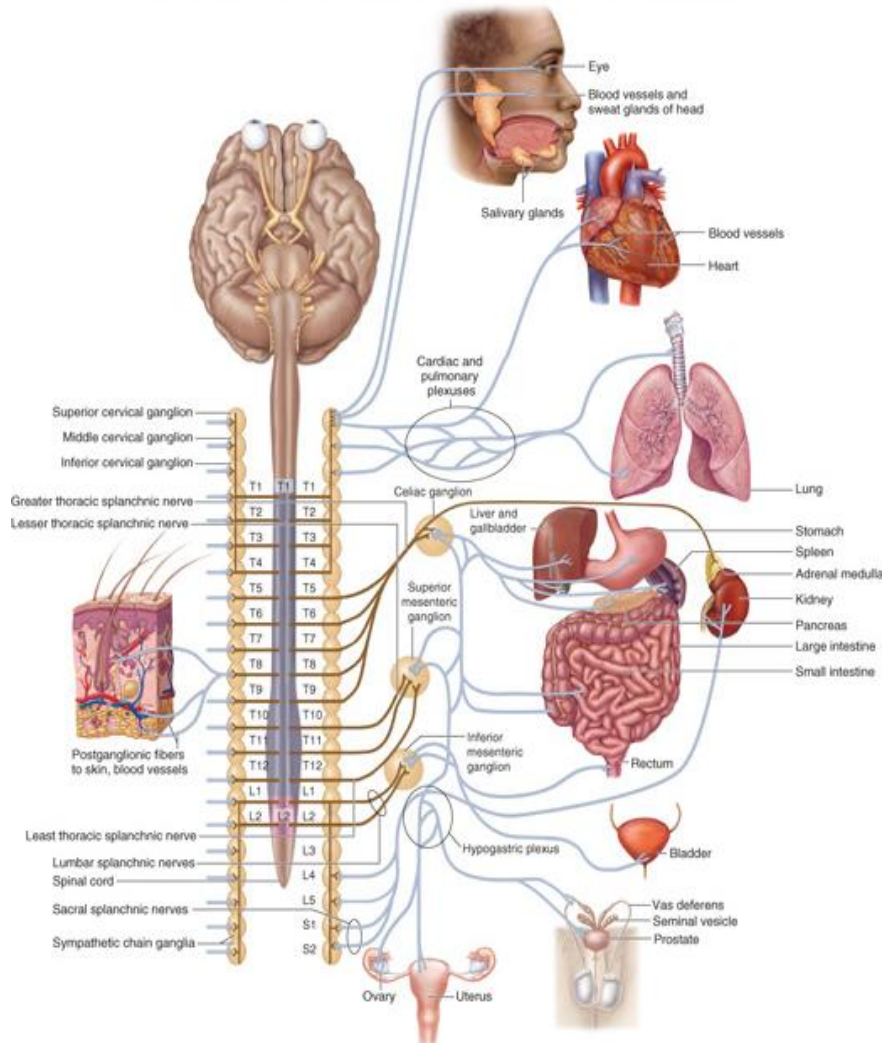
- Главни контролни систем који координира функције организма на свим нивоима организације
- Нервни систем прима, преноси и обрађује информације претварајући их у одговарајуће сензације и моторне реакције
- Садржи **неуроне** и **глија ћелије**
- Везиво присутно у траговима
- **Неуропил** – мрежа изданака неурона и глија ћелија

Нервни систем



- Топографска подела:
 - **централни нервни систем (ЦНС)**
 - мозак (*encephalon*)
 - кичмена мождина (*medulla spinalis*)
 - **периферни нервни систем (ПНС)**
 - мождани и кичмени живци
 - ганглије

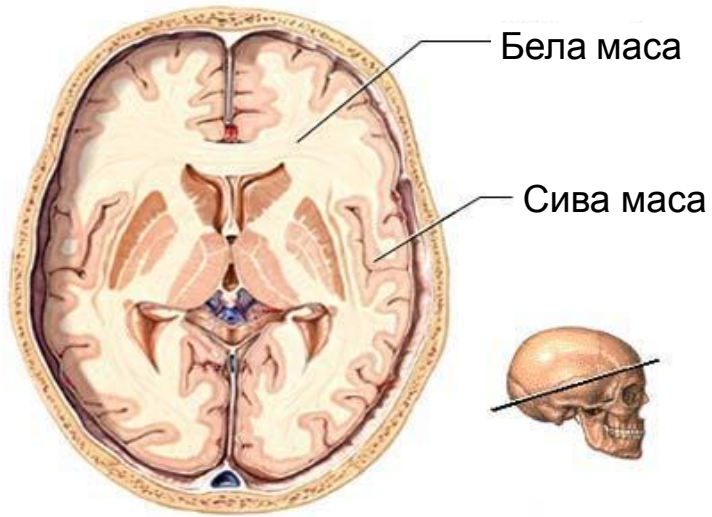
Нервни систем



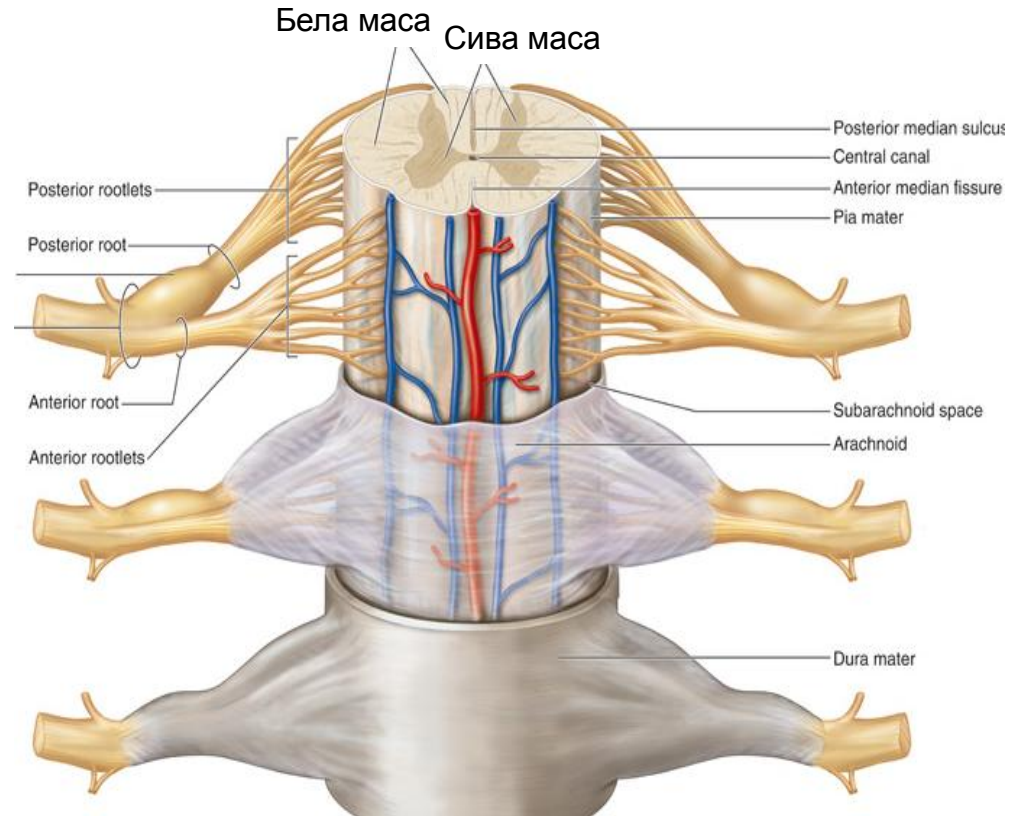
- Функционална подела:
 - **соматски (цереброспинални) нервни систем**
 - контролише моторне и интелектуалне функције
 - **аутономни (вегетативни) нервни систем**
 - симпатикус
 - парасимпатикус

Централни нервни систем

Централни нервни систем



- Сива маса (**substantia grisea**)
- Бела маса (**substantia alba**)

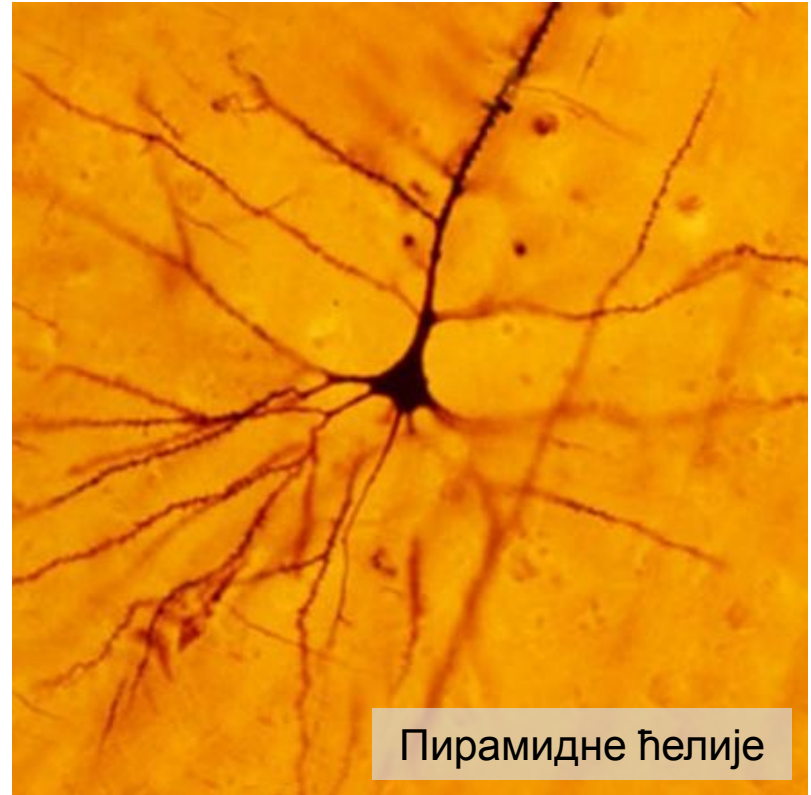

Велики мозак (cerebrum)

- **Cortex cerebri** састоји се од **нервних ћелија, нервних влакана, глија ћелија и капилара.**
- **Неурони** у кори разликују се према облику и величини перикариона и по дужини, броју и оријентацији дендрита и аксона.
- **Medulla cerebri** смештена је испод коре.
- Састоји се од **мијелинизованих нервних влакана, глија ћелија и капилара.**
- У односу на правац кретања, влакна се деле на пројекциона, комисурална и асоцијативна.
- **Пројекциона влакна** улазе у кортекс или излазе из њега.
- **Комисурална влакна** повезују различита подручја десне и леве хемисфере.
- **Асоцијативна влакна** спајају различите делове исте хемисфере.

Cortex cerebri

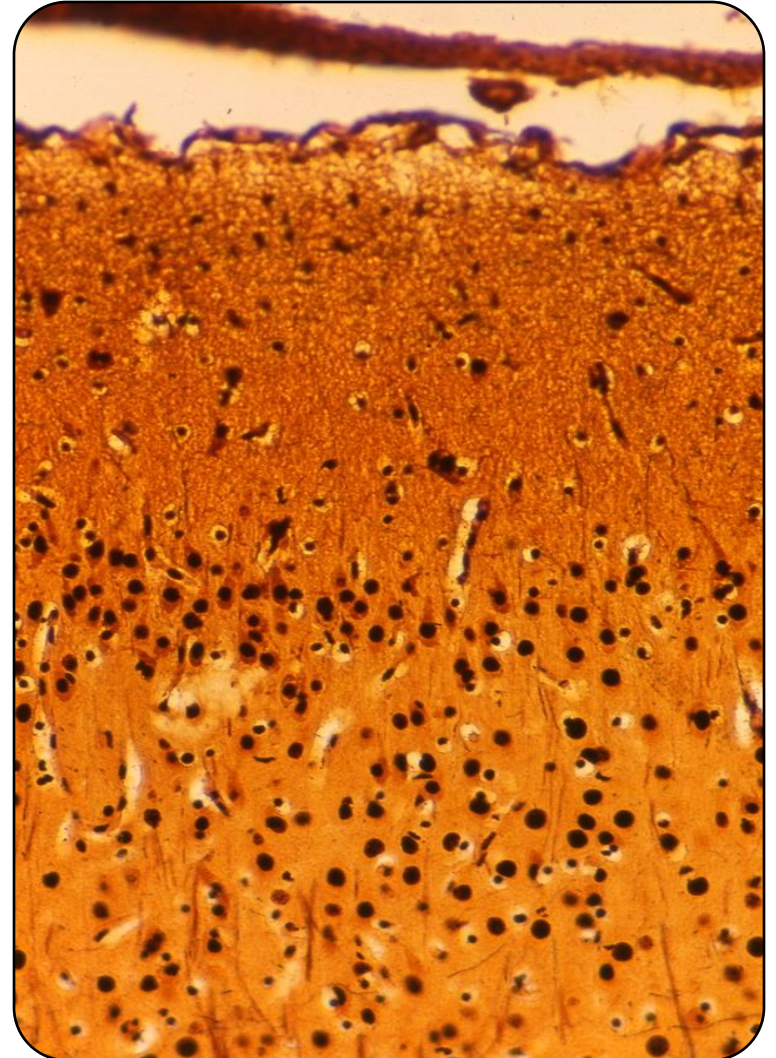
- **Пирамидне ћелије** - облик пирамиде, врх ка површини коре; величина варира, највеће су Бетз-ове ћелије у петом слоју коре (моторна зона).
- Аксони великих и средњих формирају кортикоспинални и кортикобулбарни пут.
- **Звездасте (грануларне) ћелије** – интернеурони, модулаторна улога, сви продужеци се завршавају у кори.



Пирамидне ћелије

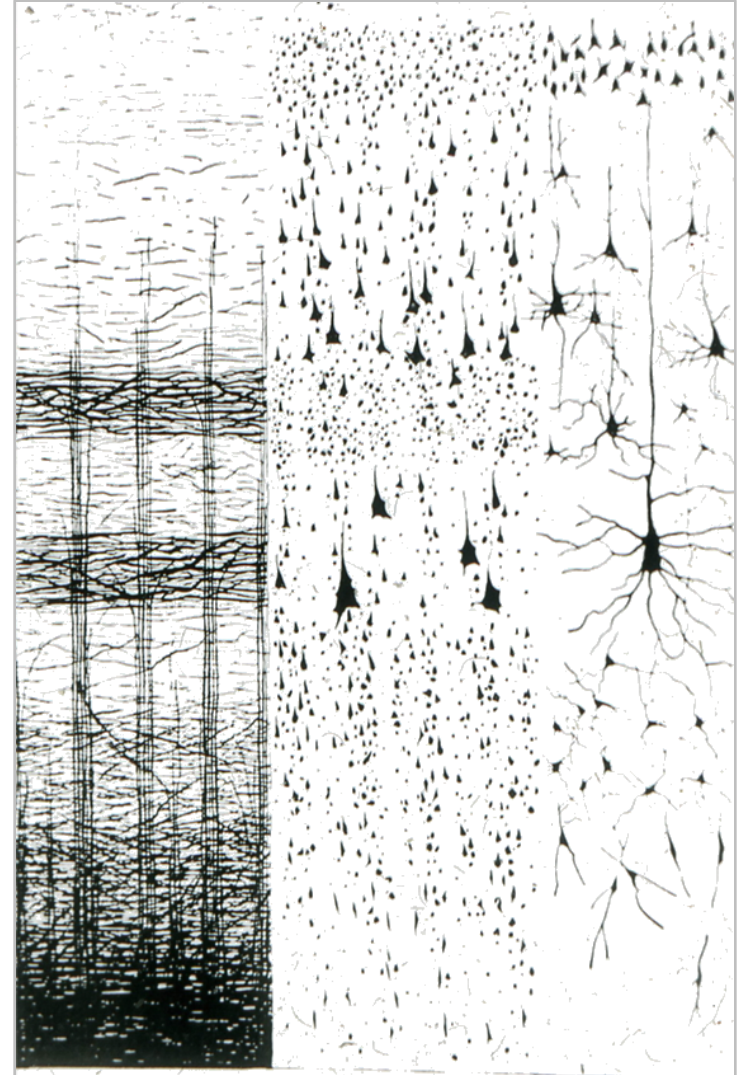
Cortex cerebri

- **Вретенасте ћелије** – дуги дендрити и аксон ка површини мозга који даје хоризонталне колатерале.
- **Мартинотијеве ћелије** – полигоналне ћелије са кратким дендритима и дугим аксоном ка површини мозга (нема их само у површинском слоју мозга)
- **Хоризонталне (Кахалове) ћелије** – сличне вретенастим, налазе се само у површинском слоју – синапсе са продужецима ћелија из дубљих слојева.




Велики мозак - цитоархитектоника

- Тела неурона у кортексу великог мозга распоређена су тако да формирају **6 паралелних слојева (ламина)**.
- Према филогенетским својствима кортекс се дели на **алокортекс** и **изокортекс**.
- **Алокортекс** је филогенетски старији, има три слоја и налази се у саставу **олфакторног кортекса** и **лимбичког система**.
- **Изокортекс** је филогенетски млађи (чини 90% кортекса) и има шест слојева.



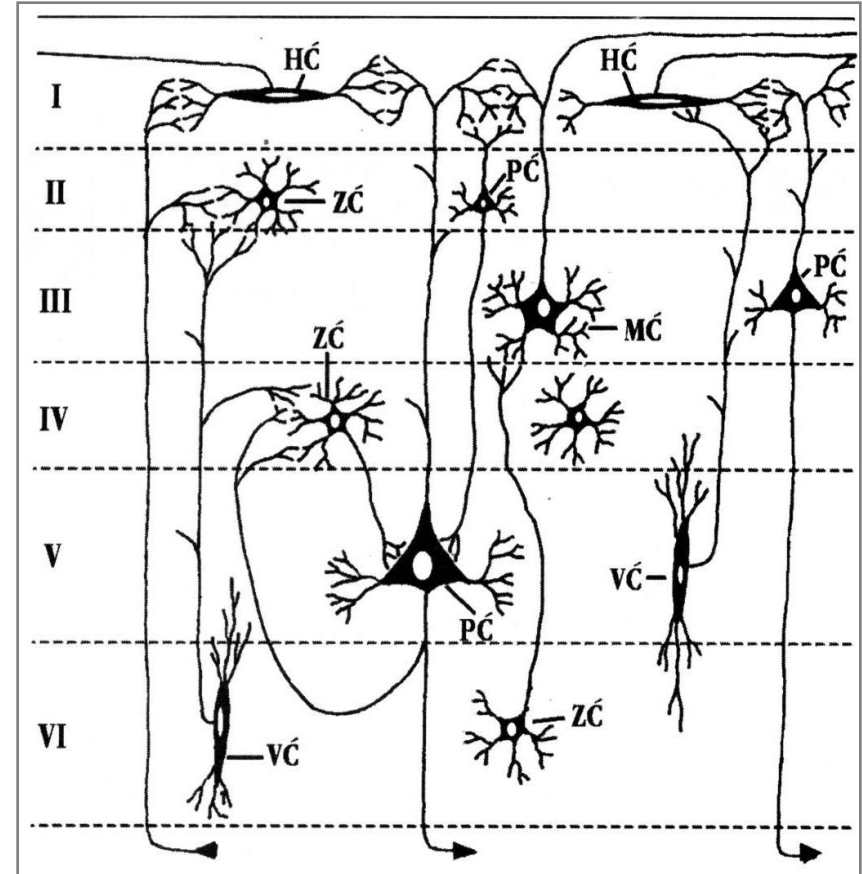
Слојеви коре великог мозга

- I *Lamina molecularis (plexiformis)*
 - Дендрити и аксони неурона из дубљих слојева и Кахалове ћелије.
- II *Lamina granularis externa*
 - Звездасте (грануларне) и мале пирамидне ћелије – синапсе са аксонима и дендритима ћелија из дубљих слојева.
- III *Lamina pyramidalis externa*
 - Пирамидне ћелије средње величине, у мањем броју звездасте, вретенасте и Мартинотијеве ћелије.



Слојеви коре великог мозга

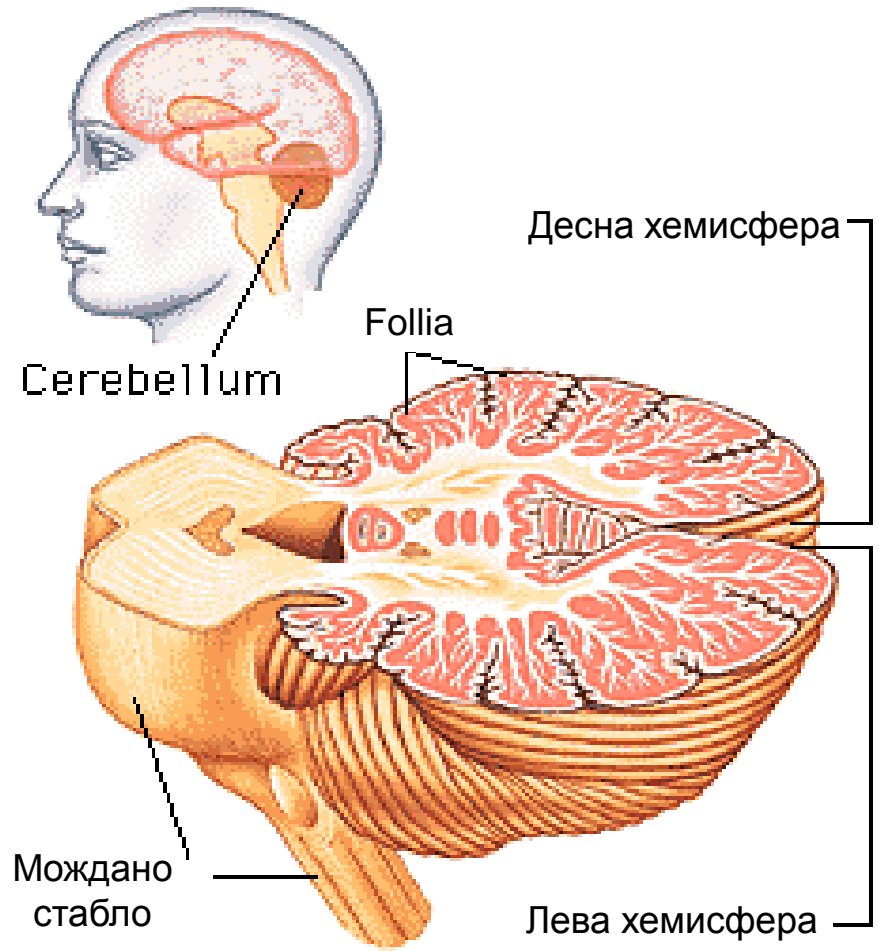
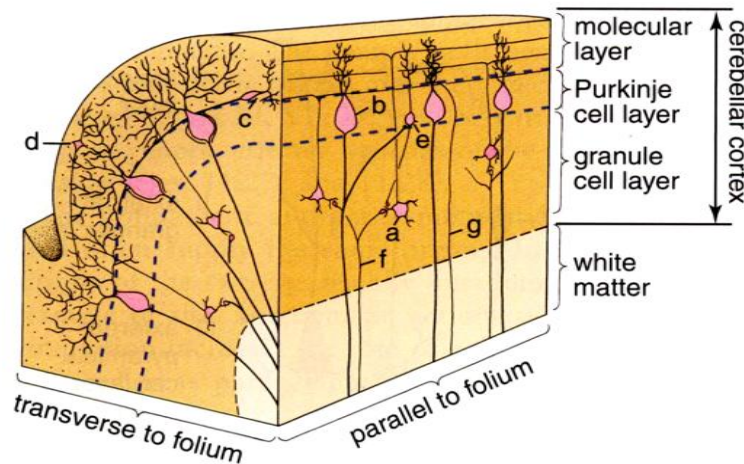
- **IV Lamina granularis interna**
 - Главни рецепторски слој, звездасте ћелије.
- **V Lamina pyramidalis interna**
 - Велике пирамидне ћелије, у мањем броју и звездасте, вретенасте и Мартинотијеве ћелије.
- **VI Lamina multiformis (polymorphis)**
 - Пирамидне, звездасте, вретенасте и Мартинотијеве ћелије.



HĆ - хоризонтална ћелија
ZĆ - зрнаста ћелија
PĆ - пирамидна ћелија
MĆ - Мартинотијева ћелија
VĆ - вретенаста ћелија

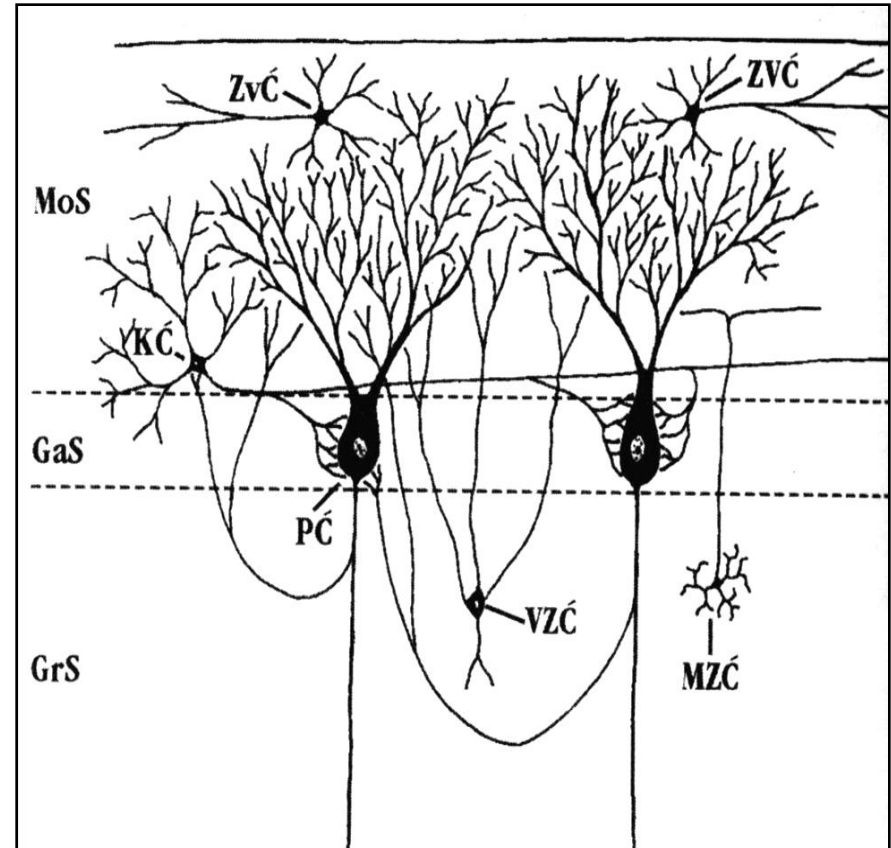
Мали мозак (cerebellum)

- Одговоран за координацију покрета
- Има танке вијуге (фолије) и жлебове
- Кортекс (сива маса) и медула (бела маса)



Слојеви коре малог мозга

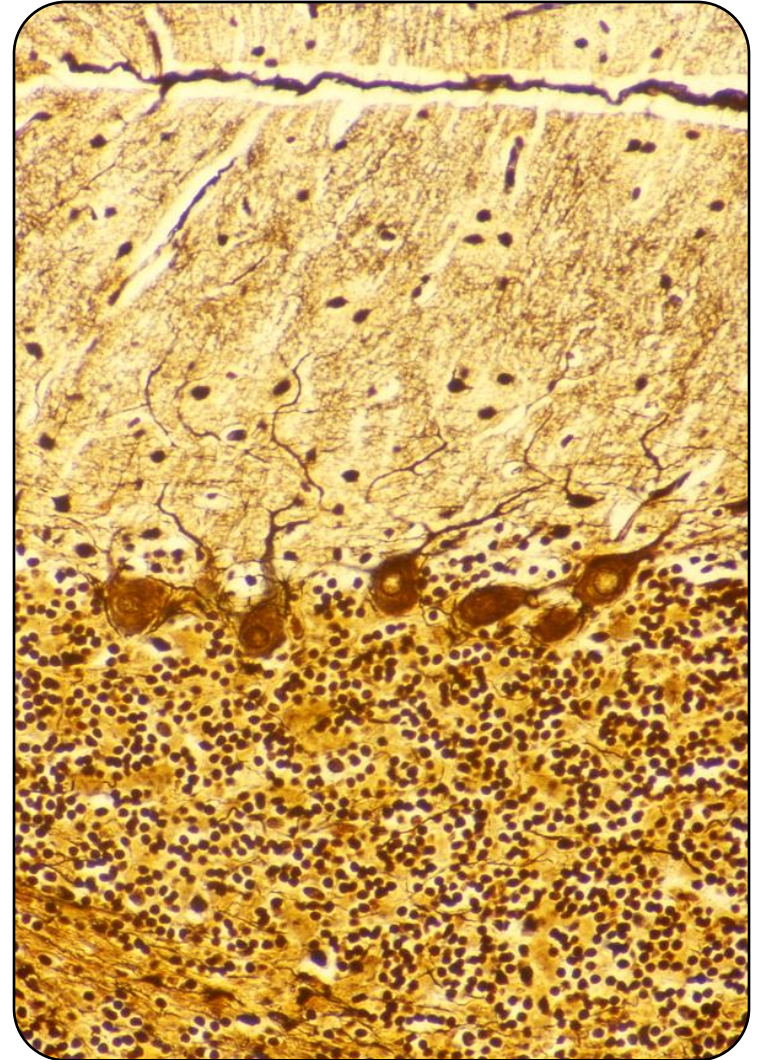
- **Stratum moleculare**
 - најдебљи слој; звездасти и котараста неурони
- **Stratum ganglionare**
 - најтањи слој; Пуркињеови неурони
- **Stratum granulosum**
 - унутрашњи слој; мали зрнасти неурони (најситније ћелије у телу) и велики зрнасти неурони (Голџи тип II)



ZvČ - звездаста ћелија
KČ - котараста ћелија
PČ - Пуркињеова ћелија
MZČ - мала зрнаста ћелија
VZČ - велика зрнаста ћелија

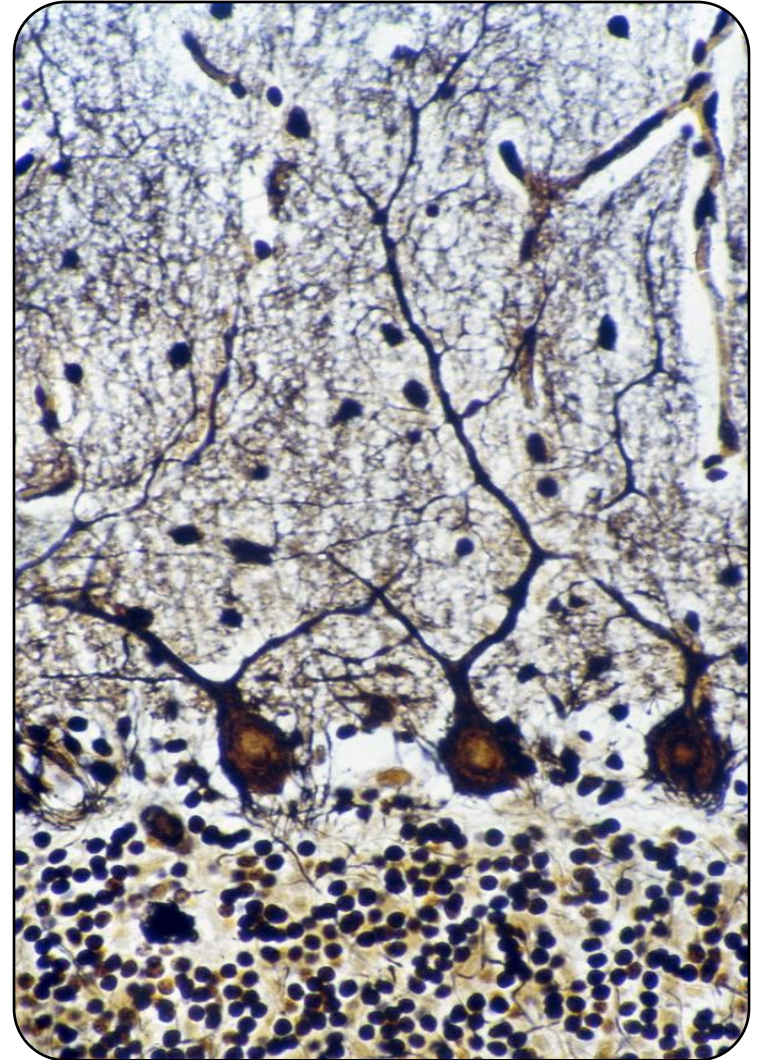
Stratum moleculare

- Најдебљи слој.
- Дендрити Пуркињеових ћелија и немијелинизована влакна.
- Присутне су две врсте неурона:
 - **Звездасти** – ситни, постављени уз површину коре.
 - **Аксони** се гранају испод коре, **дендрити** праве синапсе са дендритима Пуркињеових неурона.
 - **Котарасти** – крупнији мултиполарни неурони у дубљим слојевима.
- **Дендрити** се гранају на површини коре, **аксони** паралелно са ганглијским слојем, колатерале праве “корпице” око Пуркињеових ћелија.



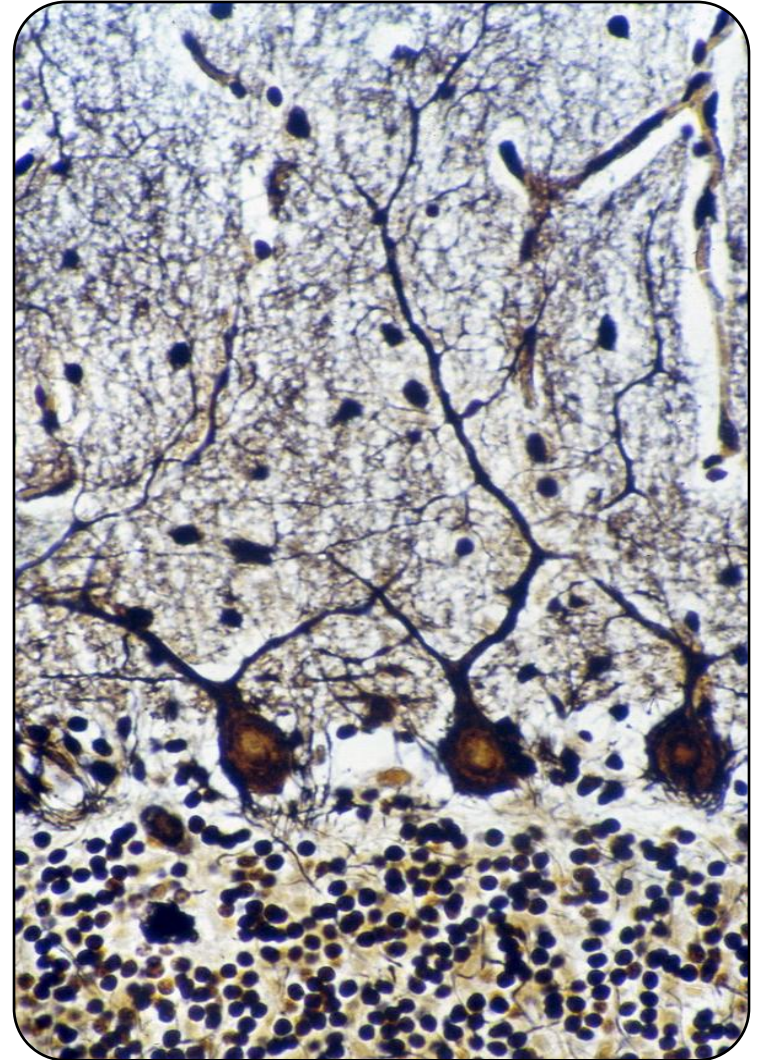
Stratum ganglionare

- **Најтањи слој** – садржи један ред крушкастих **Пуркињеових неурона**.
- **Пуркињеови неурони** – еухроматско једро, изражено једарце, развијене органеле синтетског пута.
- Поседују **1-3 дендритска стабла** са великим бројем огранака **у сагиталној равни**.
- **Аксони** губе мијелински омотач, **улазе у белу масу** и долазе **до једара малог мозга** и делимично, до вестибуларних једара.



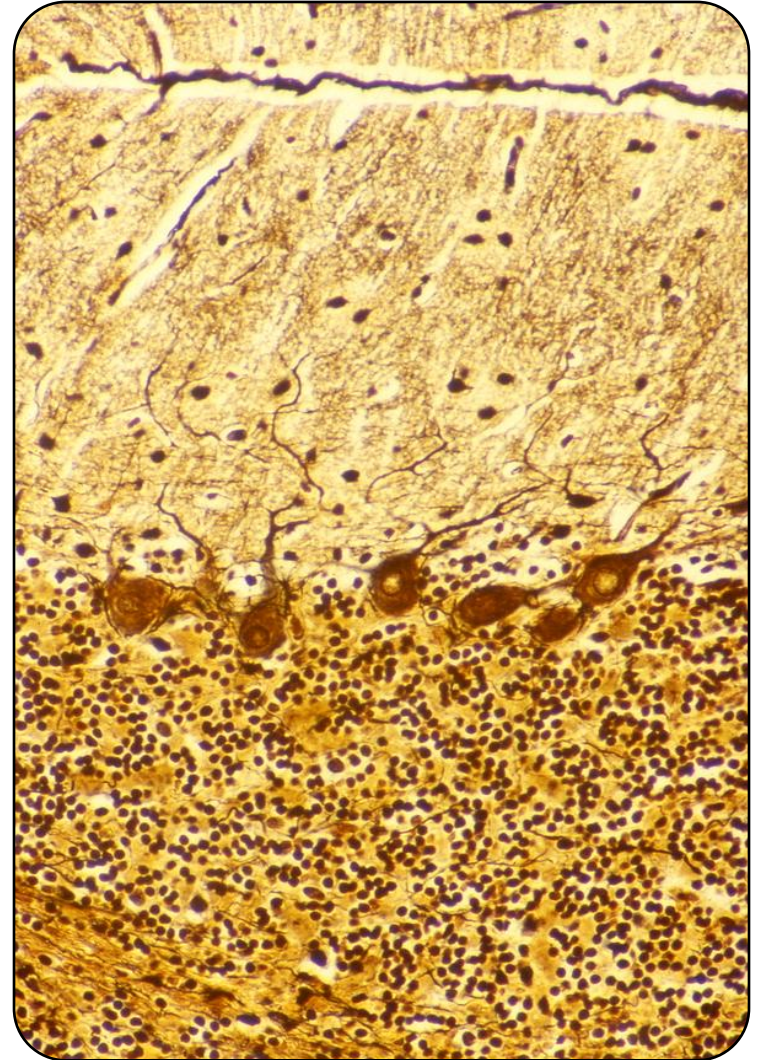
Stratum ganglionare

- Од проксималног дела аксона одвајају се **колатерале** за **молекуларни** слој или за тела околних Пуркињеових неурона.
- На Пуркињеовим ћелијама се завршавају **сва аферентна влакна** **малог мозга**.
- Две посебне врсте глиоцита – **Бергманове** и **Фанансове ћелије** – шаљу бројне продужетке у молекуларни слој; **Бергманове** **омотавају** Пуркињеове неуроне.



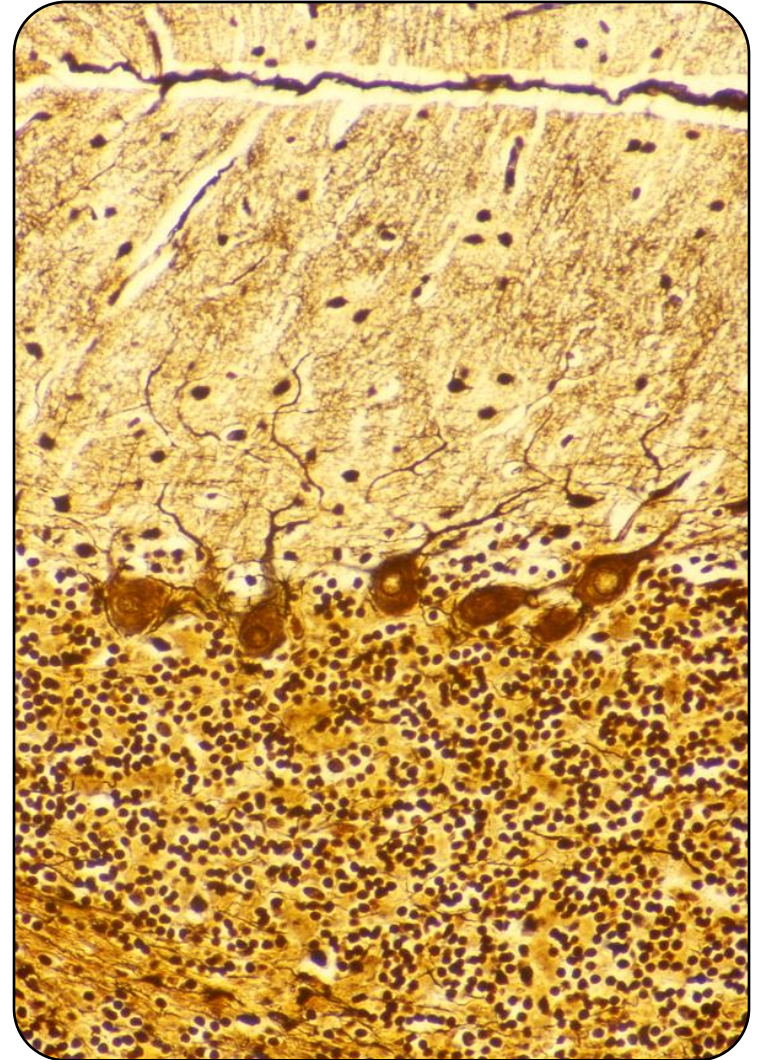
Stratum granulosum

- Садржи зрнасте ћелије, нервна влакна и *glomerula cerebellaria*.
- **Мали зрнасти неурони** – најситније ћелије у телу.
- Садрже **3-4 дендрита** (“канџе”), **аксон** се у молекуларном слоју рачва у облику слова **Т** (“паралелна влакна”).
- **Велики зрнасти неурони** (Голџи тип II) – малобројни, **кратки аксони** у близини перикариона, **дендрити се гранају у молекуларном слоју**.



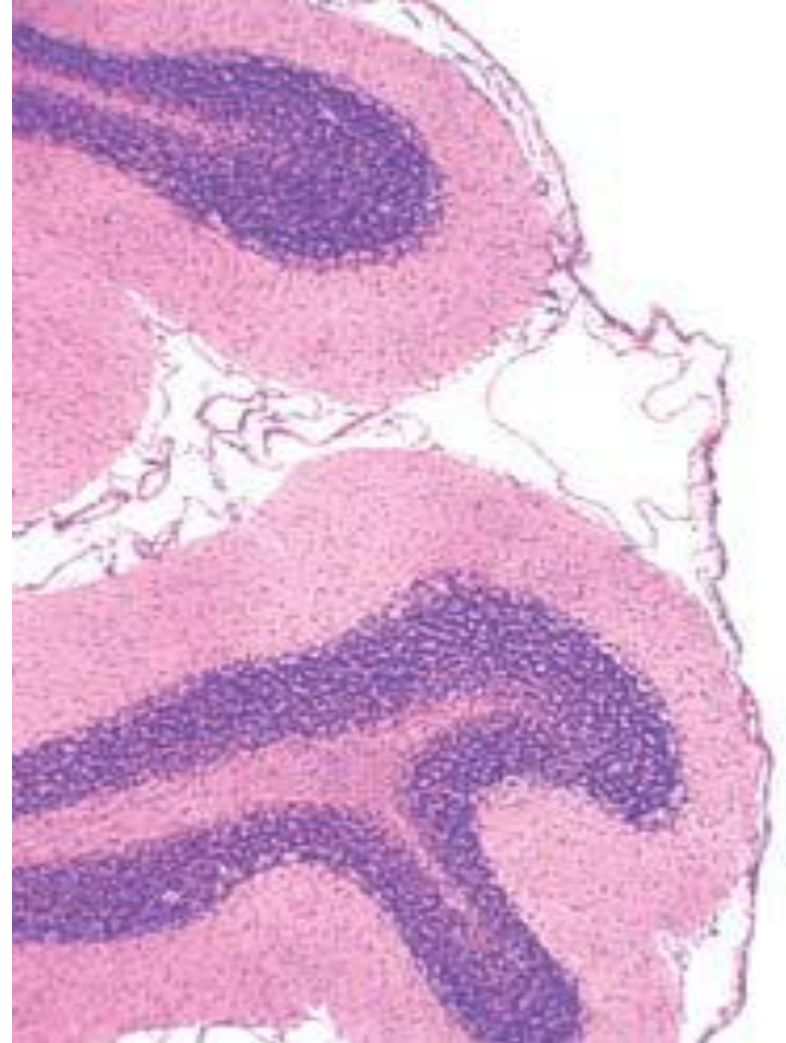
Stratum granulosum

- **Glomerula cerebellaria** – у центру су **маховинаста влакна** – проширени терминали аферентних влакана са митохондријама и синаптичким везикулама.
- Око маховинастих влакана налазе се **дендрити малих и аксони великих зрнастих ћелија** – синапсе са маховинастим влакнима.



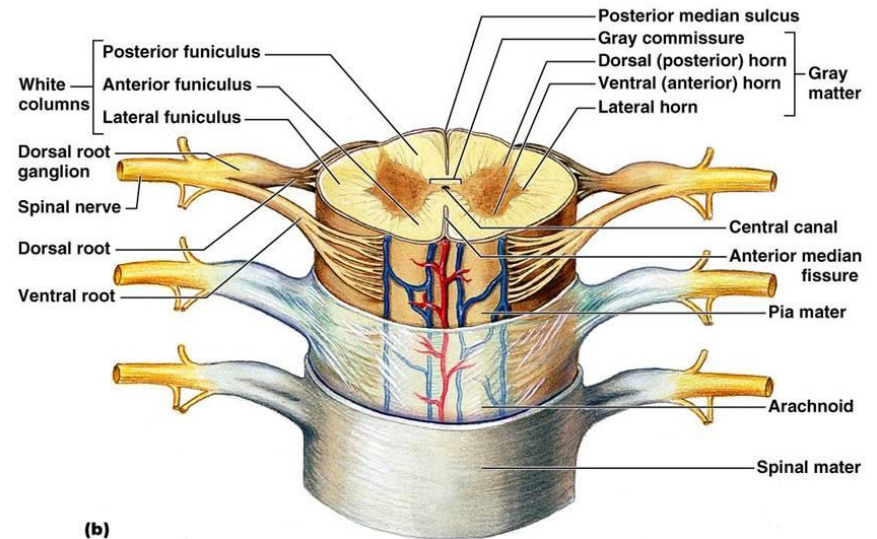
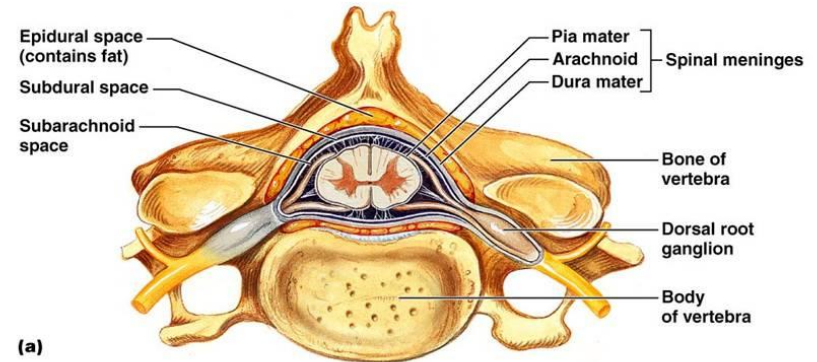
Бела маса малог мозга

- Мијелинизована нервна влакна и глија ћелије.
- Мањи део чине **еферентни аксони** Пуркињеових ћелија.
- Већи део чине **аферентни аксони** неурона смештених у кичменој мождини и možданом стаблу.
- Већина влакана завршава се огранцима у **st. granulosum** (маховинаста влакна).
- Мањи део стиже до **Пуркињеових ћелија** (“пузајућа влакна”) и **st. Moleculare**.



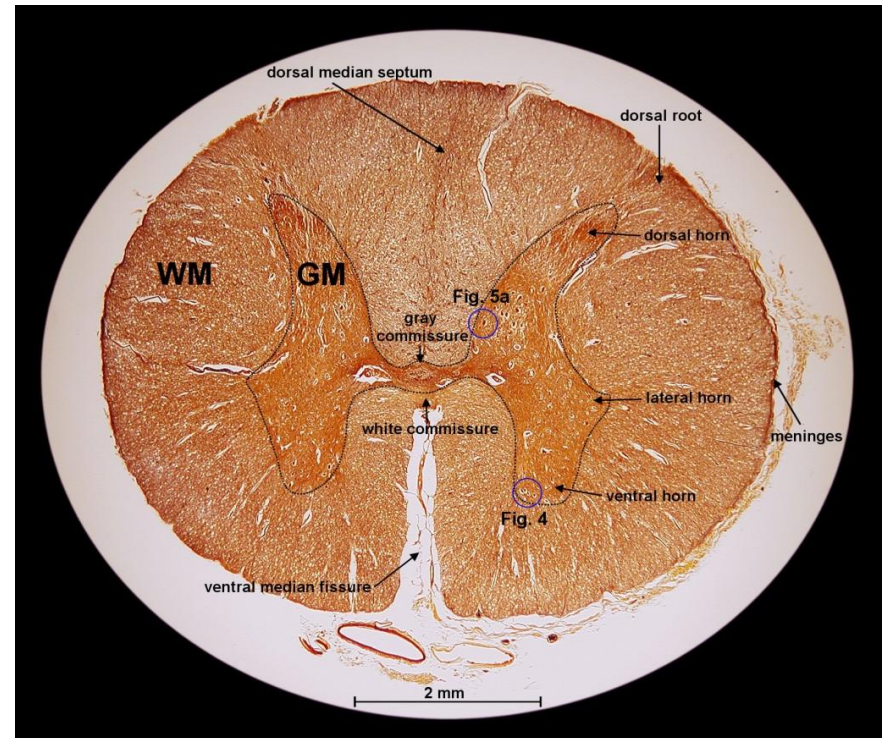
Кичмена мождина (medulla spinalis)

- Део ЦНС-а смештен у **кичменом каналу**
- За разлику од великог и малог мозга, сива супстанца заузима централни део, а бела маса се налази споља
- Кроз средиште пролази централни канал (**canalis centralis**) обложен епендимом
- Око централног канала распоређена је сива маса у виду предњих стубова (**columna anterior**) и задњих стубова (**columna posterior**)



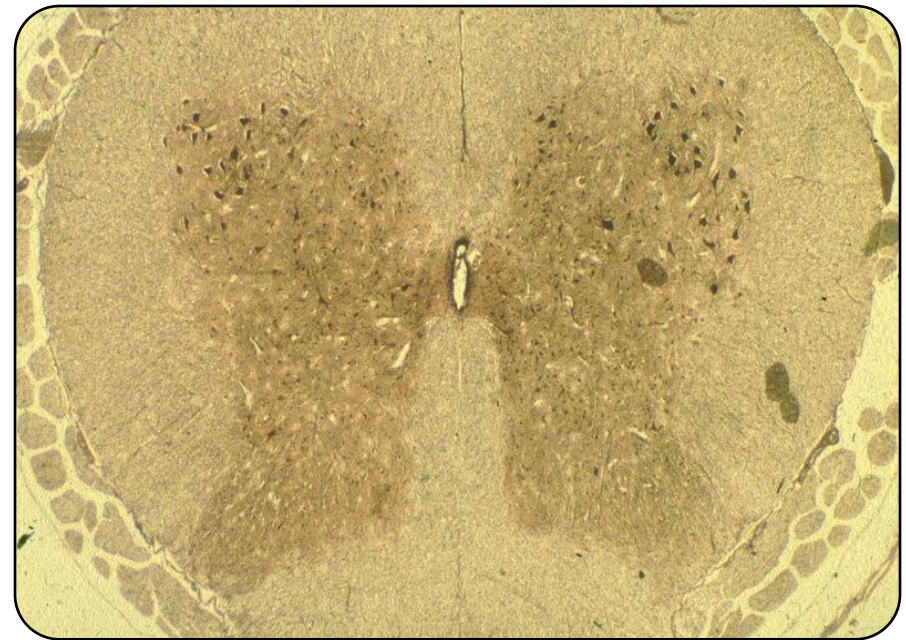
Кичмена мождина (medulla spinalis)

- Сива маса на попречном пресеку има изглед лептира
- **Сива маса** – предњи и задњи рогови (cornu anterius et posterius)
- **Предњи рогови** – **мултиполарне ћелије** – моторни неурони кичмене мождине – аксони чине вентралне корене спиналних нерава (скелетна мускулатура)
- **Задњи рогови** – **ситнији неурони** – преносе импулсе са периферије у ЦНС.
- У задње рокове улазе гране сензитивних псеудоуниполарних неурона спиналних ганглиона.



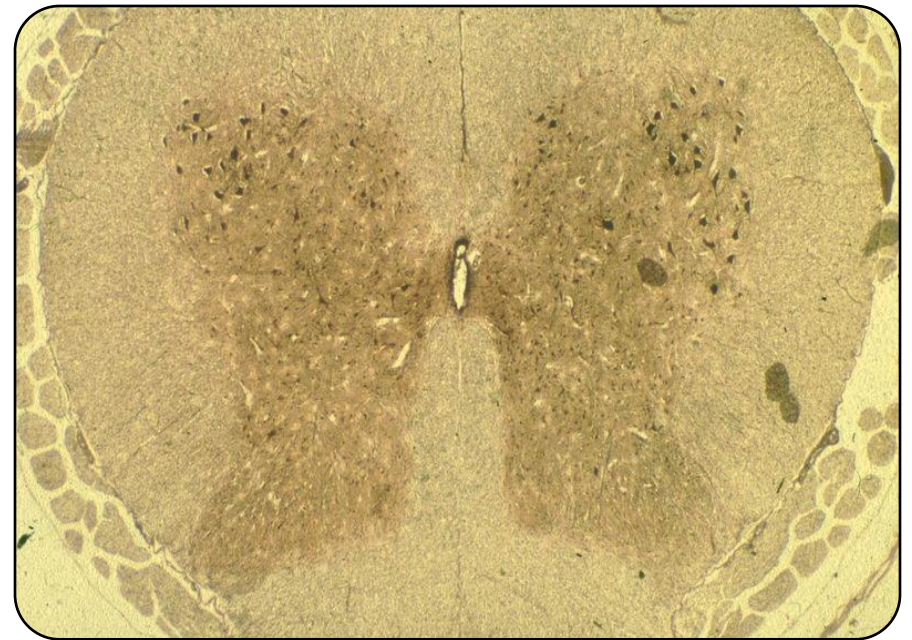
Кичмена мождина (medulla spinalis)

- У одређеним сегментима (C_8 - L_2 и S_2 - S_4) између предњих и задњих присутни су и **бочни стубови**.
- У бочним стубовима (АНС) налазе се неурони средње величине који шаљу своје аксоне до ганглија АНС.
- **Осим тела нервних ћелија** у сивој маси налазе се и **протоплазматски астроцити, олигодендроцити, микроглија, немијелинизована нервна влакна и крвни судови**

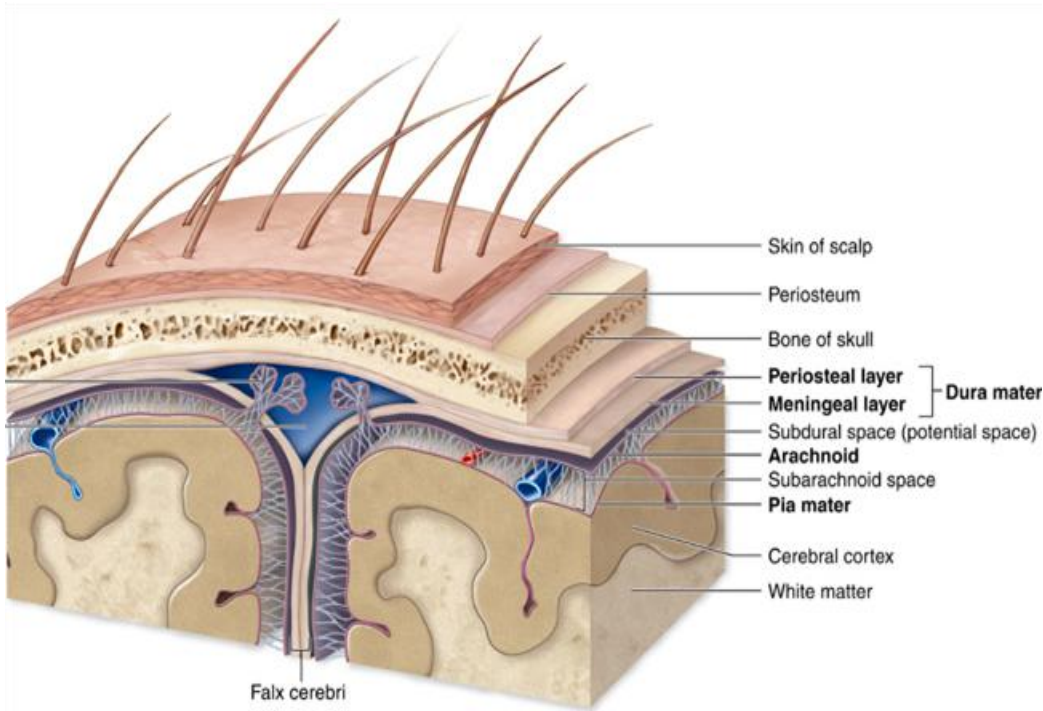


Кичмена мождина (medulla spinalis)

- **Бела маса** грађена је од **усходних** и **нисходних** трактуса и **фасцикулуса**.
- Усходни и нисходни путеви и снопови саграђени су од **мијелинизованих аксона** и **глија ћелија**
- Хистоархитектоника кичмене мождине **мења се према сегментима**
- Мења се **број нервних ћелија** у сивој маси и **број влакана** у белој маси



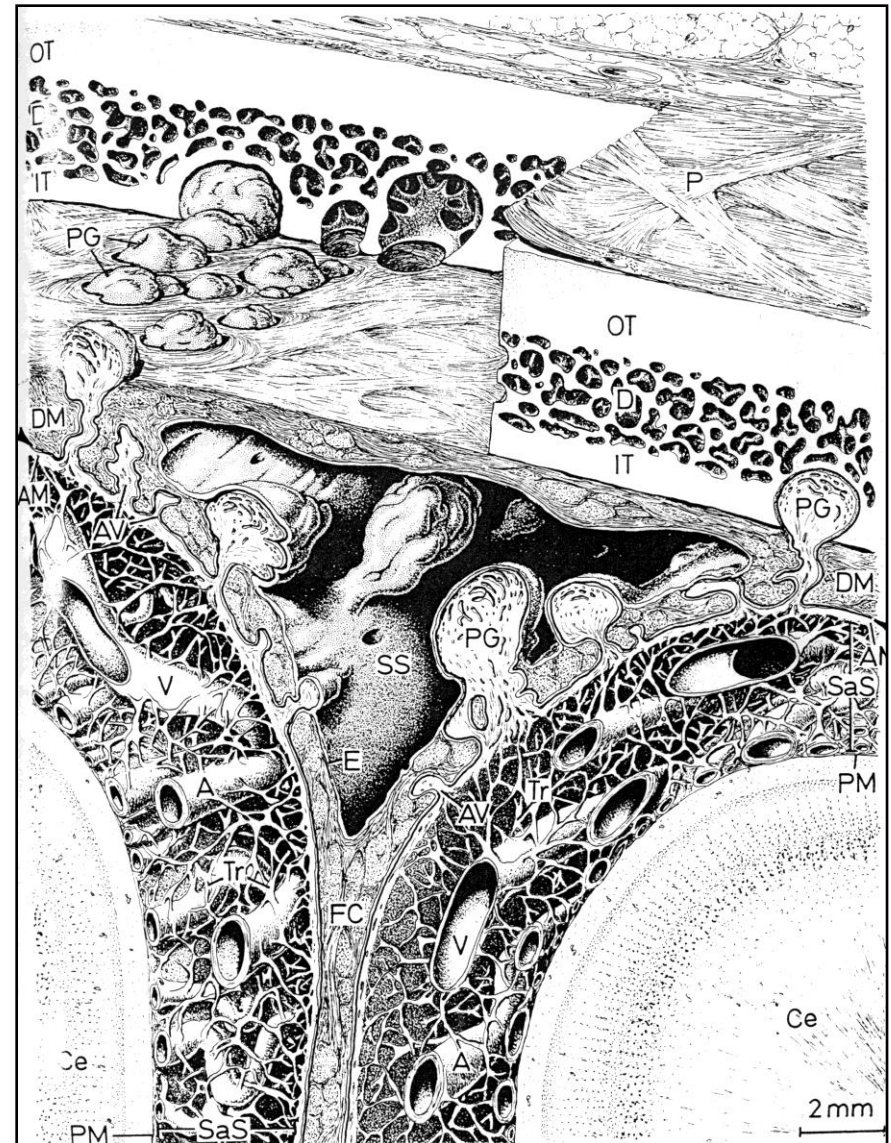
Мождане овојнице



- Можданице обавијају и штите ЦНС, спровode крвне судове и нерве, садрже ликвор
- Постоје три мождане овојнице:
 - **тврда можданица** (dura mater)
 - **паучинаста можданица** (arachnoidea mater)
 - **мека можданица** (pia mater)

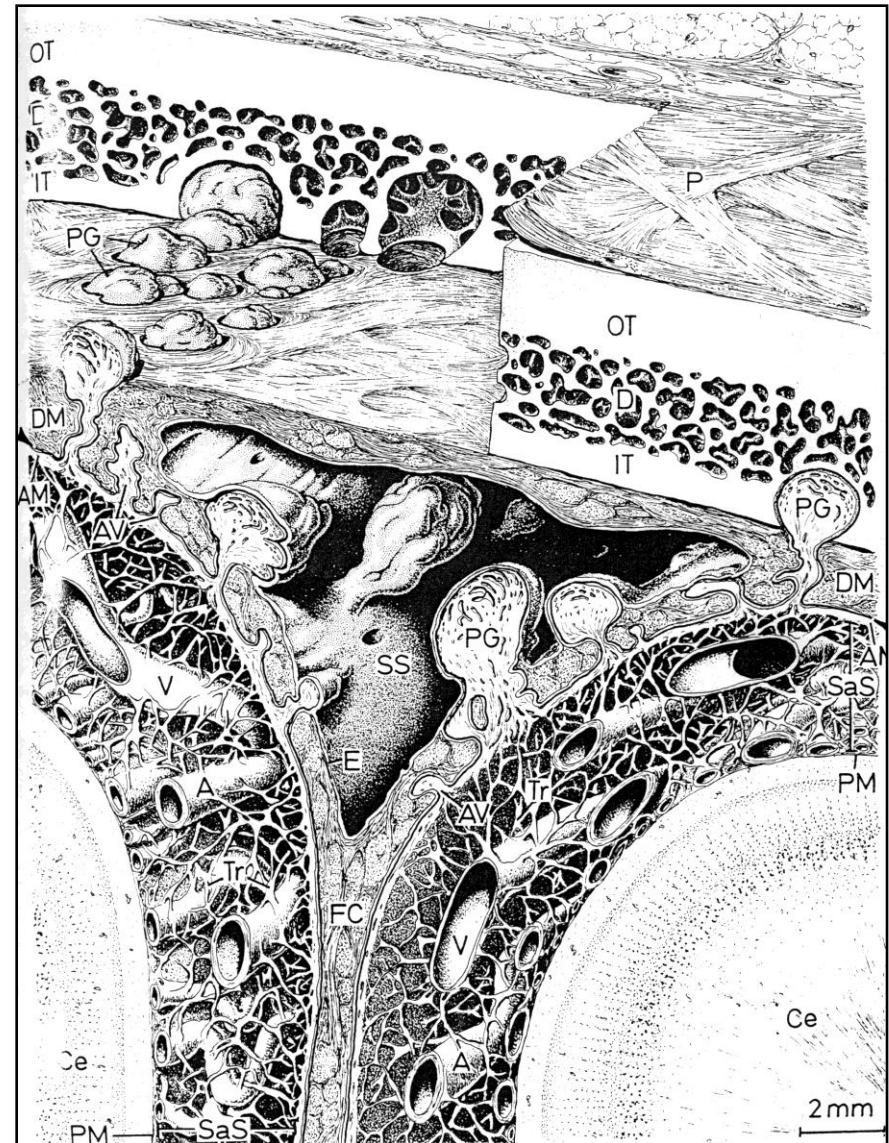
Тврда мозжданица (dura mater)

- Најдебња и најчвршћа овојница
- У лобањи садржи два слоја:
 - а) **lamina fibrosa externa**
 - б) **lamina fibrosa interna**
- Кичменимозждана дуре је једнослојна
- Са унутрашње стране обложена **менинготелом** испод кога се налази **субдурални простор**
- Између дуре и арахноидее налази се субдурални простор.
- Код кичменомозждане дуре постоје **епидурални** и **субдурални простор**



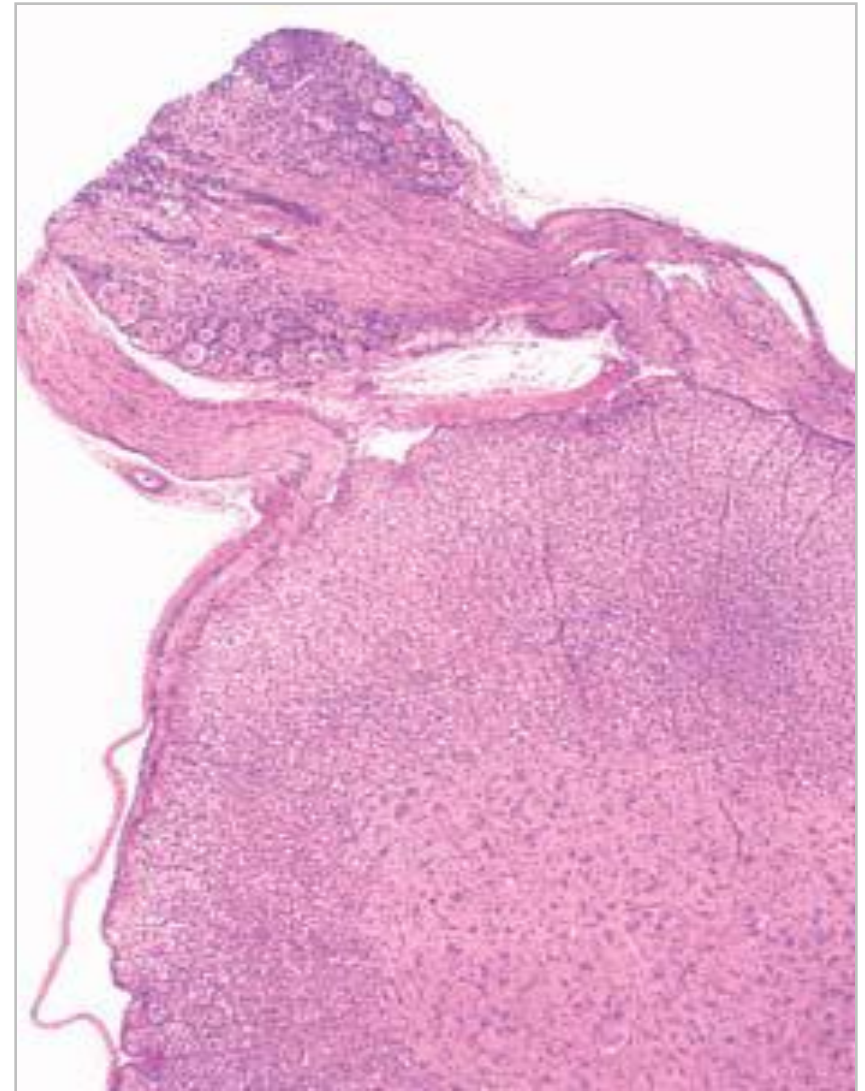
Тврда мозжданица (dura mater)

- У кранијуму пријања за периост лобање, у кичменом каналу за периост пршљенова.
- Састављена је од ирегуларно распоређених снопова колагених влакана, фибробласта, крвних судова и нервних снопова..
- Два слоја су раздвојена само у подручју венских синуса дуре.



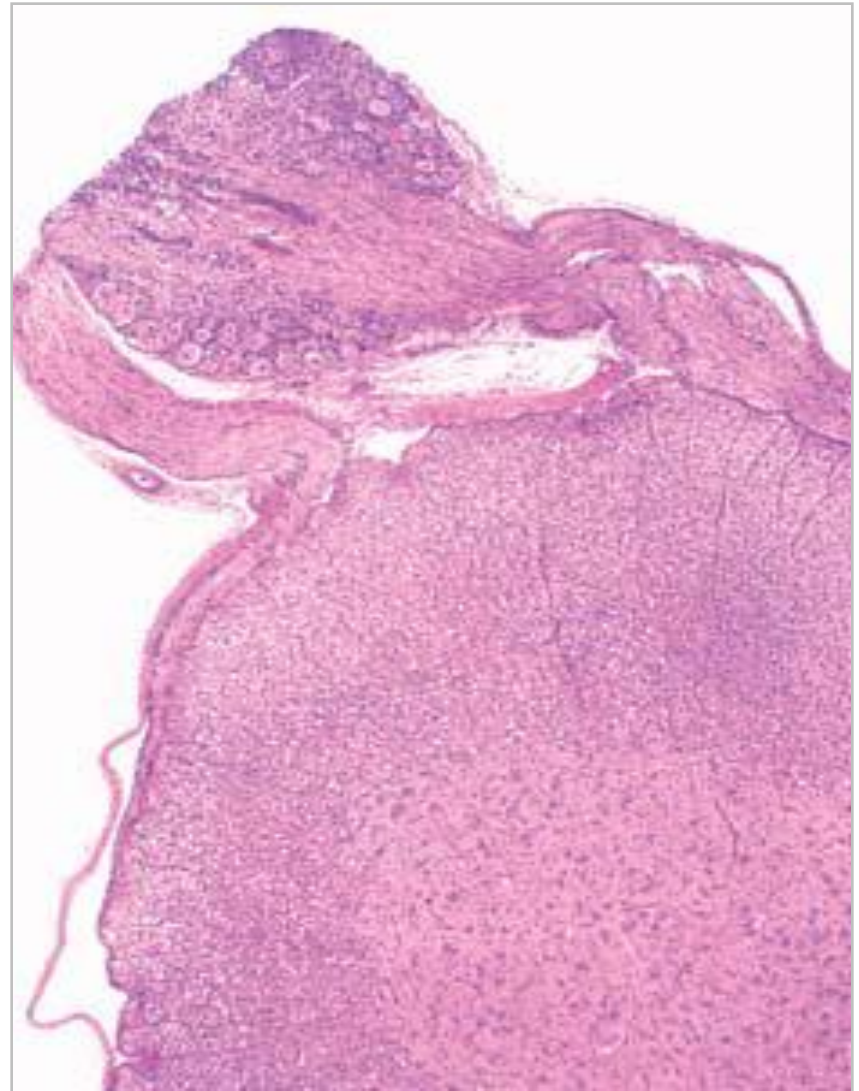
Тврда мозжданица (dura mater)

- Дура залази дубоко у кранијум раздвајајући поједине делове мозга (настају: **tentorium cerebelli**, **falx cerebri**, **falx cerebelli**, **diaphragma sellae**)
- Унутар местимичних процепа дуре, пролазе **венски синуси** у које улазе арахноидне гранулације
- Зид венских синуса састављен је од ендотела и широког слоја везивног ткива
- Немају мускулатуру ни валвуле – **венски канали**



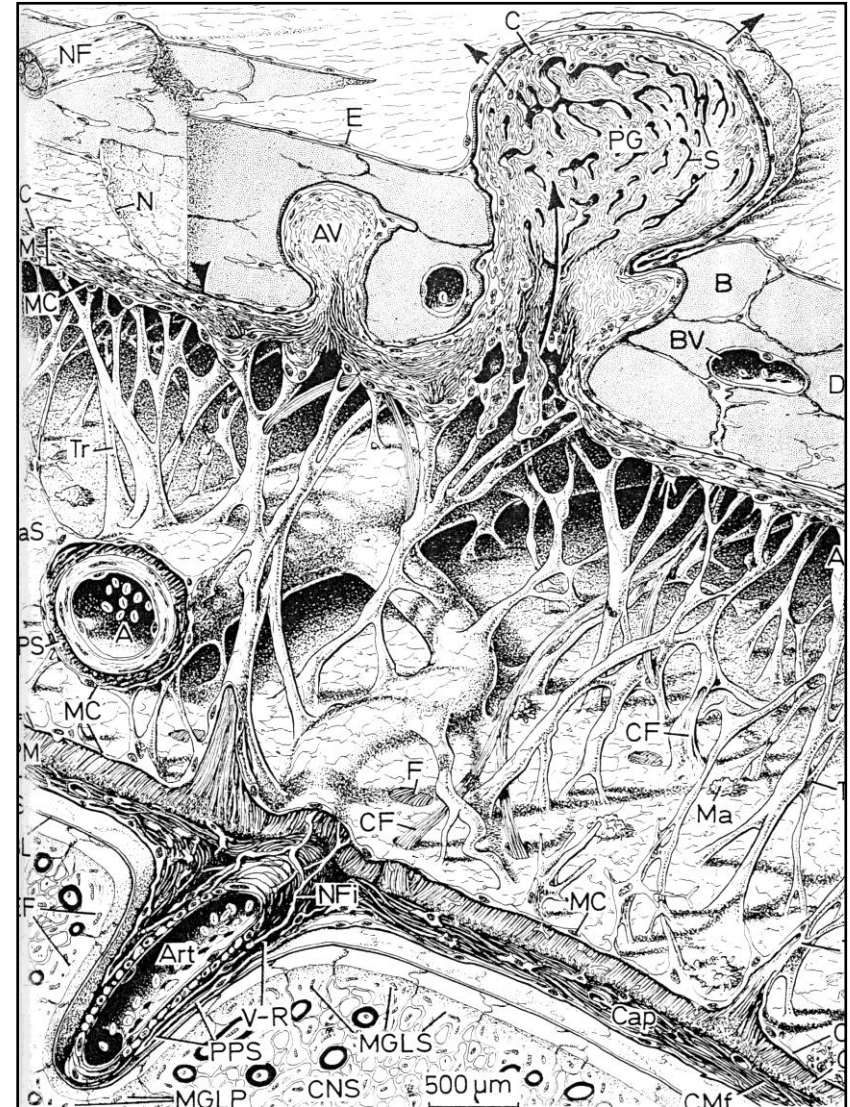
Тврда мозданица (dura mater)

- **Кичменомоздана дура** има један слој (одговара унутрашњем слоју церебралне дуре, има више еластичних влакана)
- Између кичменомоздане дуре и периоста пршљенова постоји узан **епидурални простор** испуњен растреситим везивним ткивом, анастомозирајућим танким венама и масним ћелијама.
- Према арахноидеи – **субдурални простор**
- Обе површине дуре (спољашња и унутрашња) прекривене су **менинготелом**



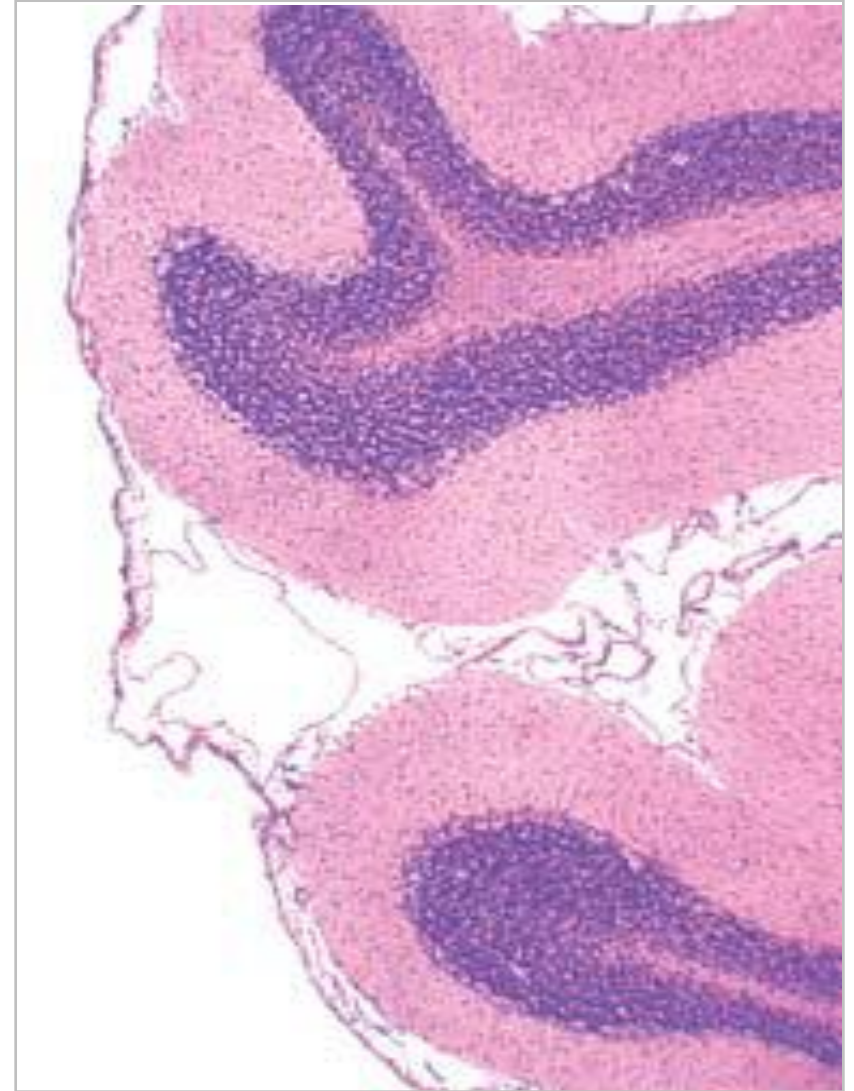
Паучинаста можданица (arachnoidea)

- **Средња овојница** мозга повезана са пијом у комплекс **pia-arachnoidea** или **leptomeninges**
- Арахноидеа се налази **испод дуре** од које је одваја **субдурални простор**.
- Обе стране субдуралног простора облаже **менинготел**
- Менинготелне ћелије два листа **местимично се повезују ћелијским везама**.
- Арахноидеа се састоји од **арахноидне мембране** и **арахноидних трабекула**



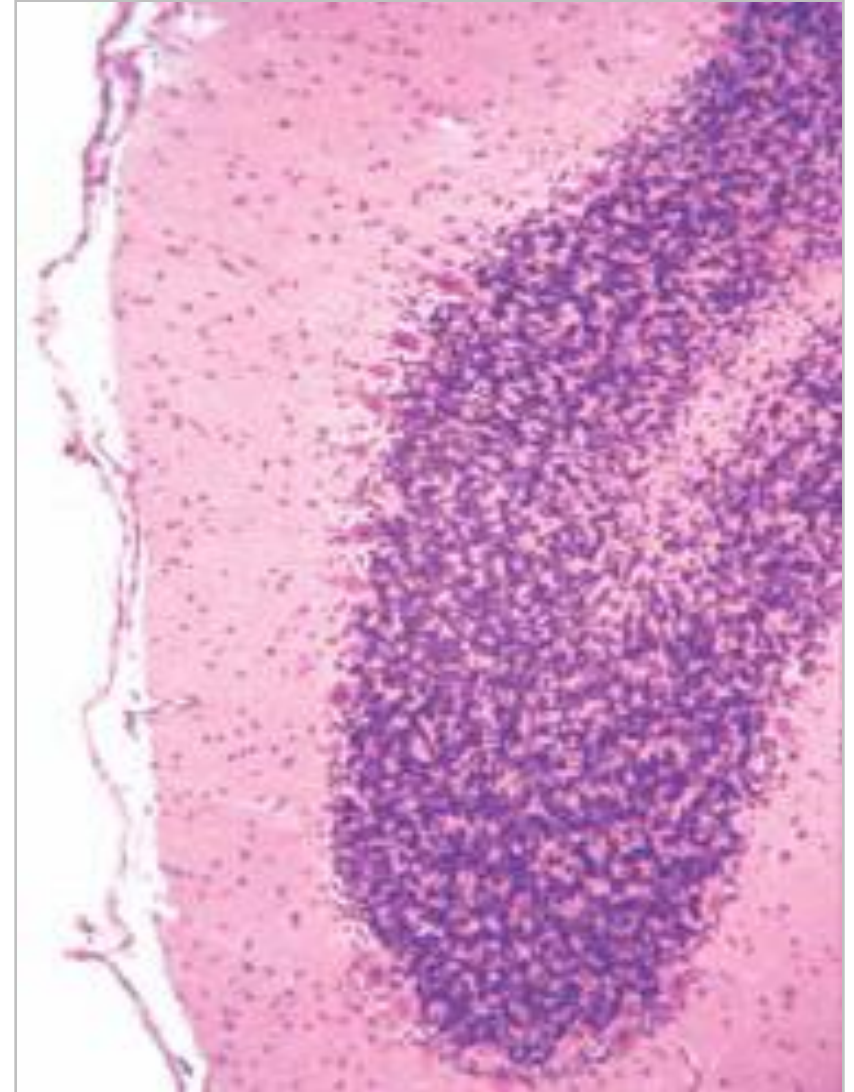
Паучинаста мозданица (arachnoidea)

- **Арахноидна мембрана** је танка плоча (кров) – 5-6 слојева збијених фибробласта повезаних оклудентним везама (спречавају изливање ЦСЛ у субдурални простор).
- Од арахноидне мембране полази **мрежа трабекула** које се причвршћују за горњу површину пије матер.
- Простор између арахноидне мембране и горње површине пије матер зове се **субарахноидни простор**
- **Трабекуле** – колагена влакна прекривена менинготелом.



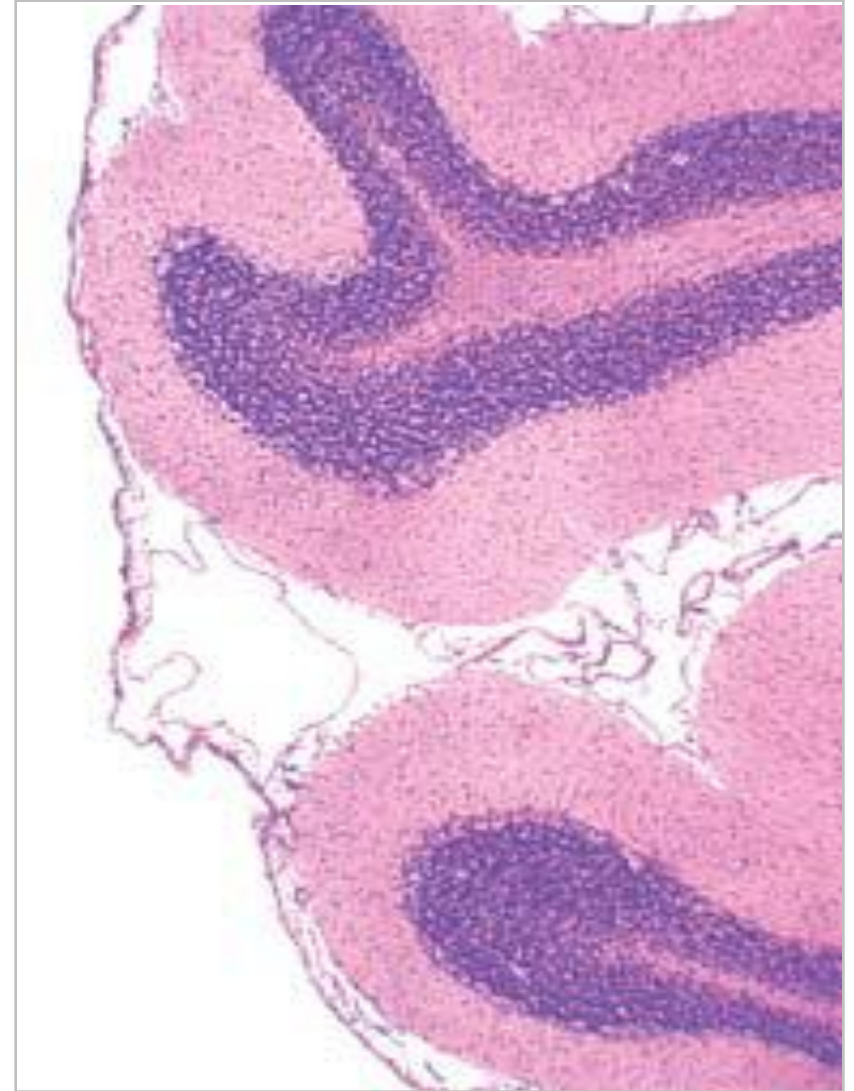
Паучинаста можданица (arachnoidea)

- **Субарахноидни простор** испуњен је ликвором.
- Кроз њега пролазе нерви и главне артерије и вене мозга обложене менинготелом.
- Арахноидеа се не завлачи у сулкусе мозга – на тим местима је субарахноидни простор проширен – **субарахноидне цистерне**
- Са спољашње површине арахноидее израстају арахноидне чупице (**vili arachnoidales**) – аваскуларне фиброзне структуре са пукотинама (ликвор), обложене фибробластима.



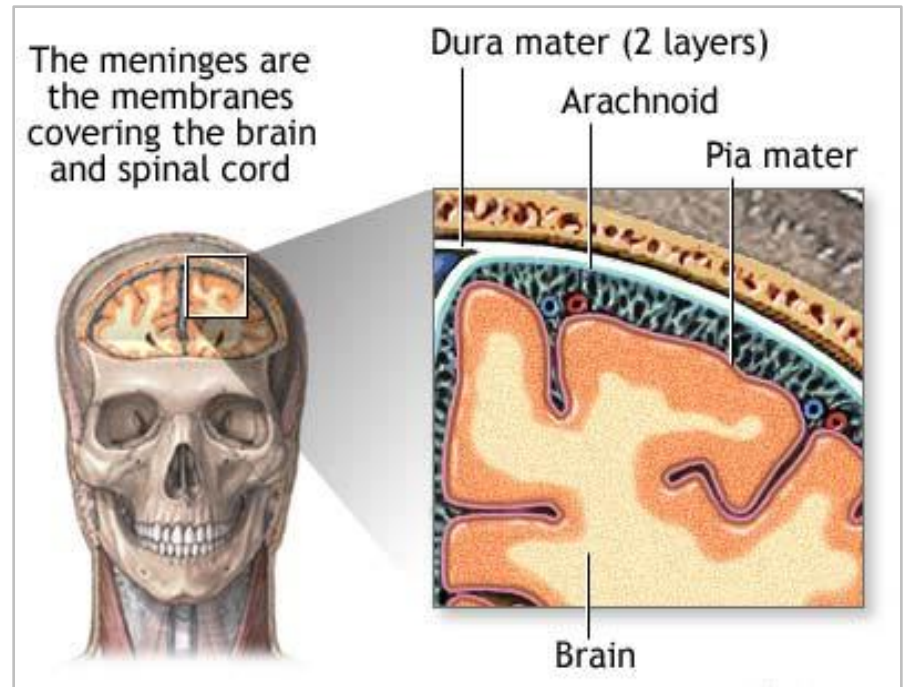
Паучинаста мозданица (arachnoidea)

- **Vili arachnoidales** пролазе кроз зид дуре матер и улазе у њене синусе.
- Део вилуса у синусу обложен је ендотелом.
- Испод ендотела – неколико слојева менинготелних ћелија – **менинготелна капа**
- Ликвор из **субарахноидног простора** преко **арахноидних вилуса** непрестано отиче у **венске синусе** дуре (градијент притиска).
- Старењем се вилуси увећавају – **Пачионијеве гранулације**



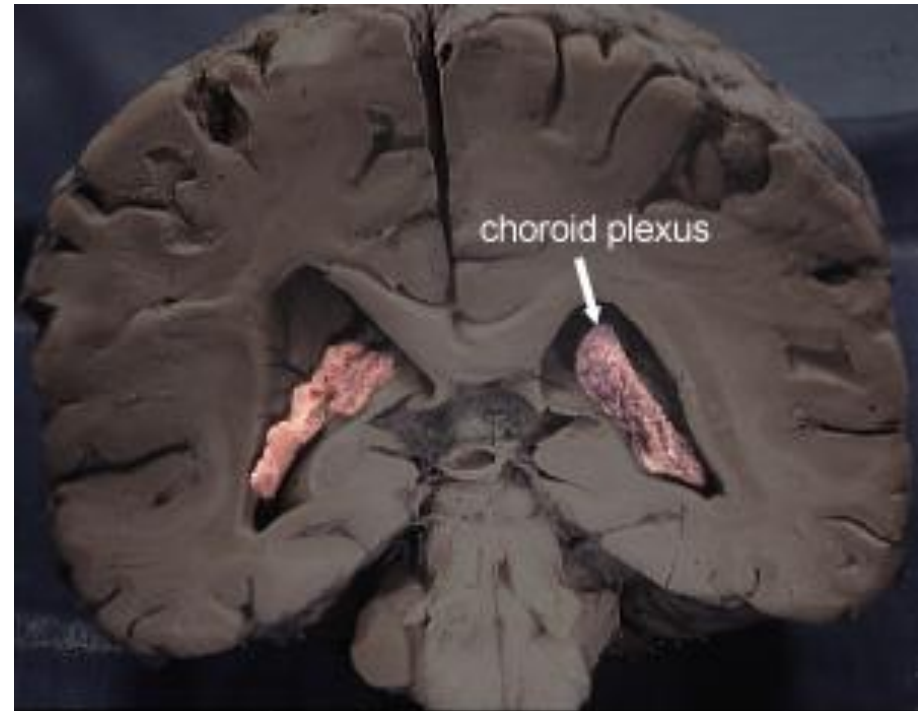
Мека мозжданица (pia mater)

- Унутрашња мозждана овојница која директно належе на мозак пратећи његове контуре
- Од нервних ћелија и влакана мозга одвојена је **базалном ламином** и **membranom limitans gliae superficialis** (стопаласти продужеци астроцита)
- Састављена је из два слоја:
 - **Спољашњи** – мезотел и растресито везивно ткиво испод њега
 - **Унутрашњи** – растреситији – колагени фибрили, макрофаги, мастоцити и лимфоцити – између спољашњег слоја и базалне ламине



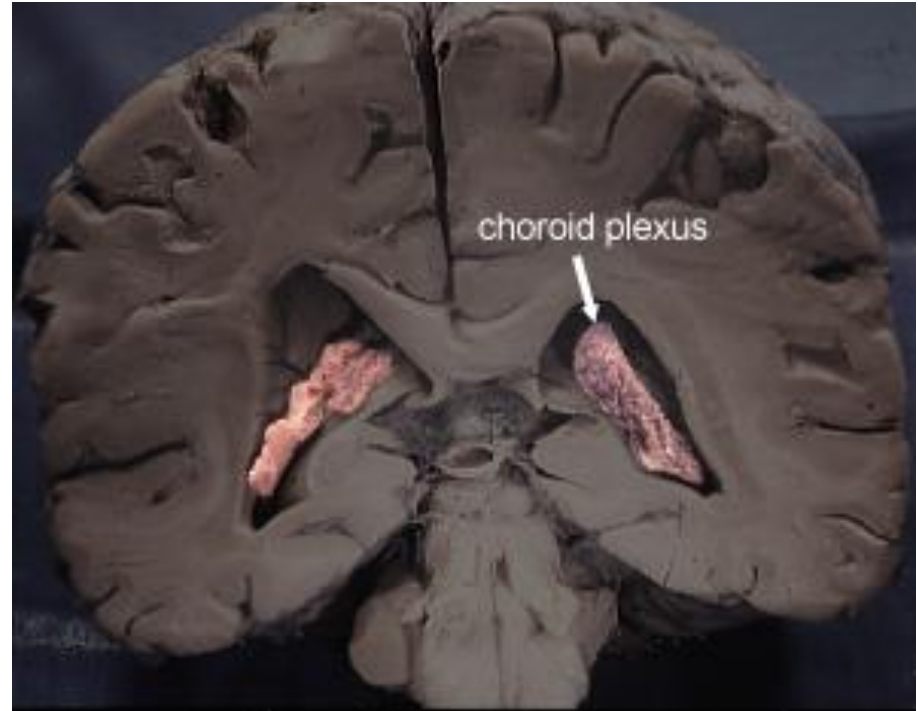
Хороидни сплет (plexus choroideus)

- Излучује **цереброспиналну течност**
- Формирају га разгранати примарни, секундарни и терцијарни продужеци меке пије матер.
- Продужеци штрче у коморне шупљине са крова III и IV коморе, као и са делова зида бочних комора
- У основи хороидног плексуса је **добро васкуларизовано везивно ткиво** пије (l. propria), прекривено **једнослојним епителом** (l. epithelialis) – модификовани епендим



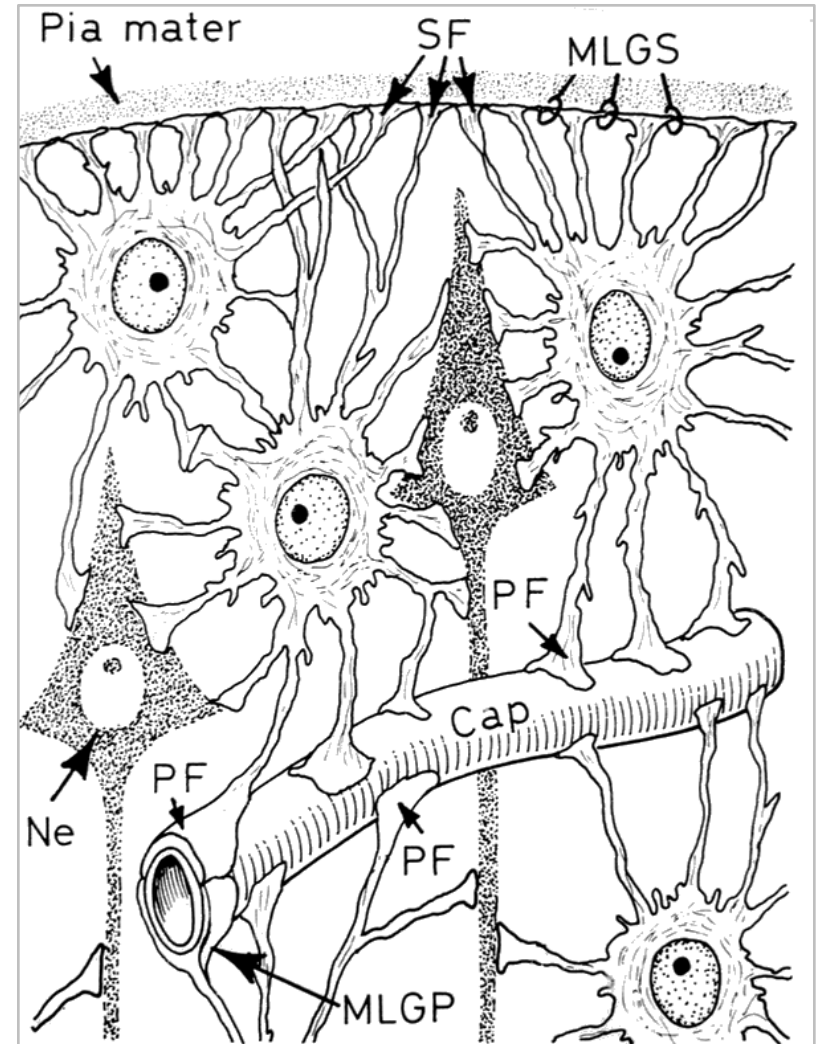
Хороидни сплет (plexus choroideus)

- Епител чини један ред коцкастих или нискоцилиндричних ћелија са заобљеним врхом које су повезане оклудентним и адхерентним зонулама
- Преко епитела налазе се **Колмерове ћелије** (макрофаги).
- У л. проприји – фенестровани капилари са дијафрагмом
- Цереброспинална течност настаје селективном ултрафилтрацијом капиларног филтрата кроз епител хороидног плексуса



Хематоенцефална баријера

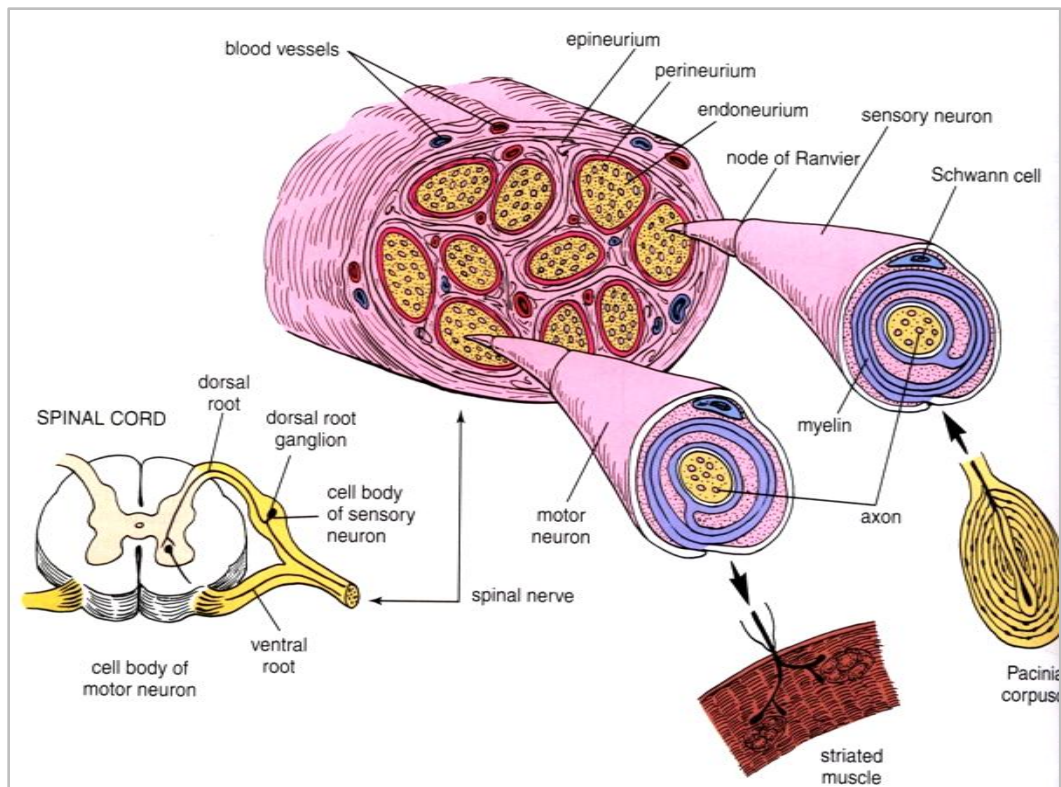
- Селективна баријера која онемогућава продор штетних материја из крви у ЦНС.
- Граде је три компоненте:
 - Ендотел капилара (капилари континуираног типа)
 - Базална ламина капилара
 - *Membrana limitans gliae perivascularis* (стопасте продужеци астроцита)



Периферни нервни систем

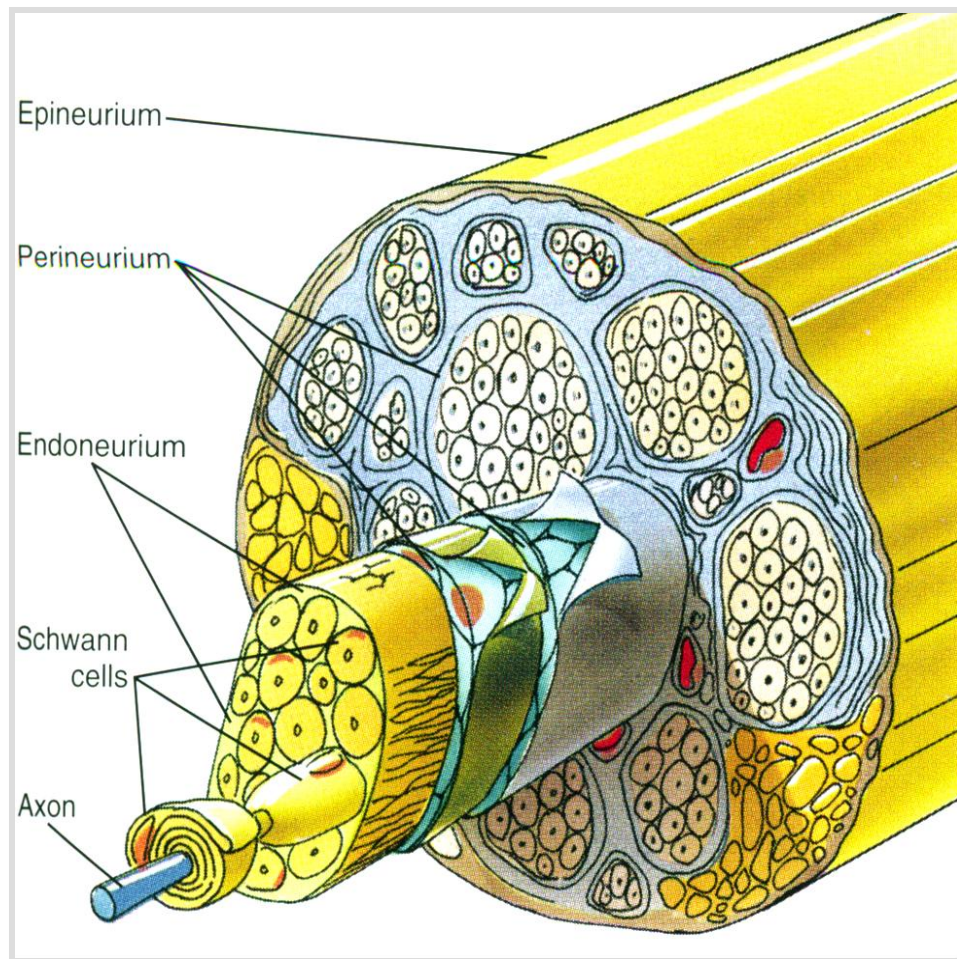
Периферни нервни систем

- Налази се **изван** мембране лимитанс глије суперфицијалис.
- Обухвата **кранијалне нерве, спиналне нерве и ганглије**
- Развија се из **нервног гребена**
- У континуитету је са централним нервним СИСТЕМОМ.



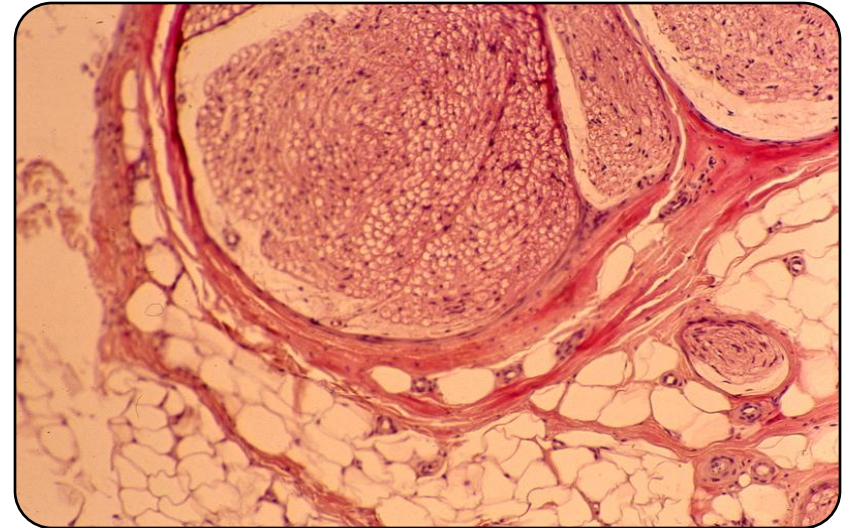
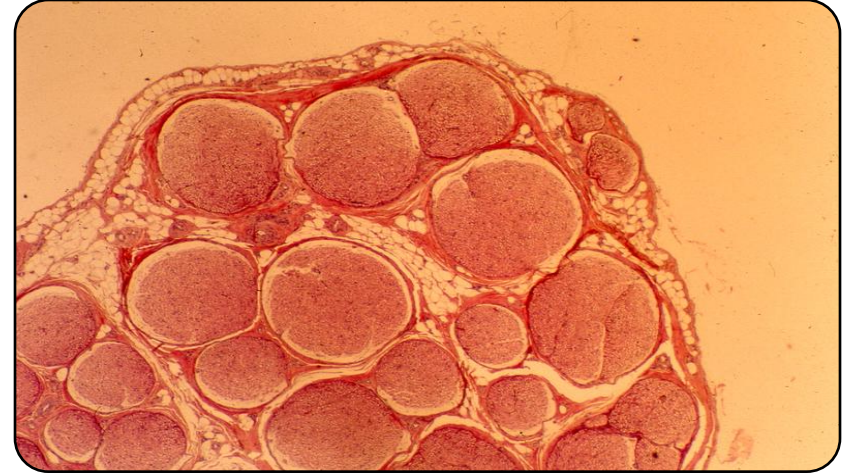Периферни нерви

- Граде их нервна влакна у сноповима (фасцикулусима).
- Нервна влакна могу да буду:
 - Мијелинска и немијелинска
 - Аферентна и еферентна
 - Моторна и сензорна
- Нервна влакна окружују три везивна омотача: епинеуријум, перинеуријум и ендонеуријум



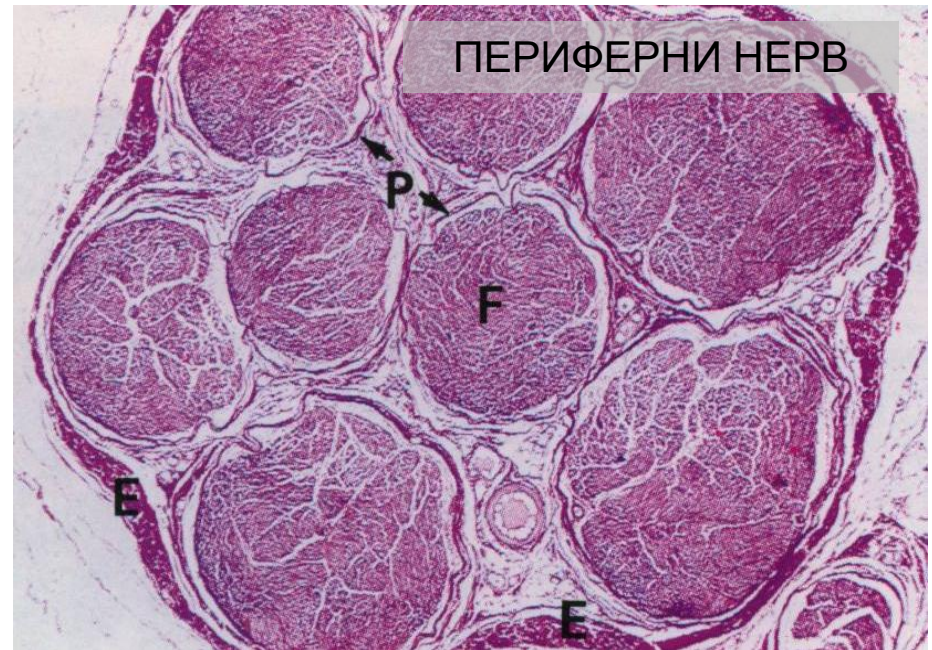Епинеуријум

- Спољашњи омотач нерва састављен од **густог везивног ткива**
- Обједињује нервне снопове у једну целину
- Садржи **таласаста колагена влакна, крвне и лимфне судове и масне ћелије**



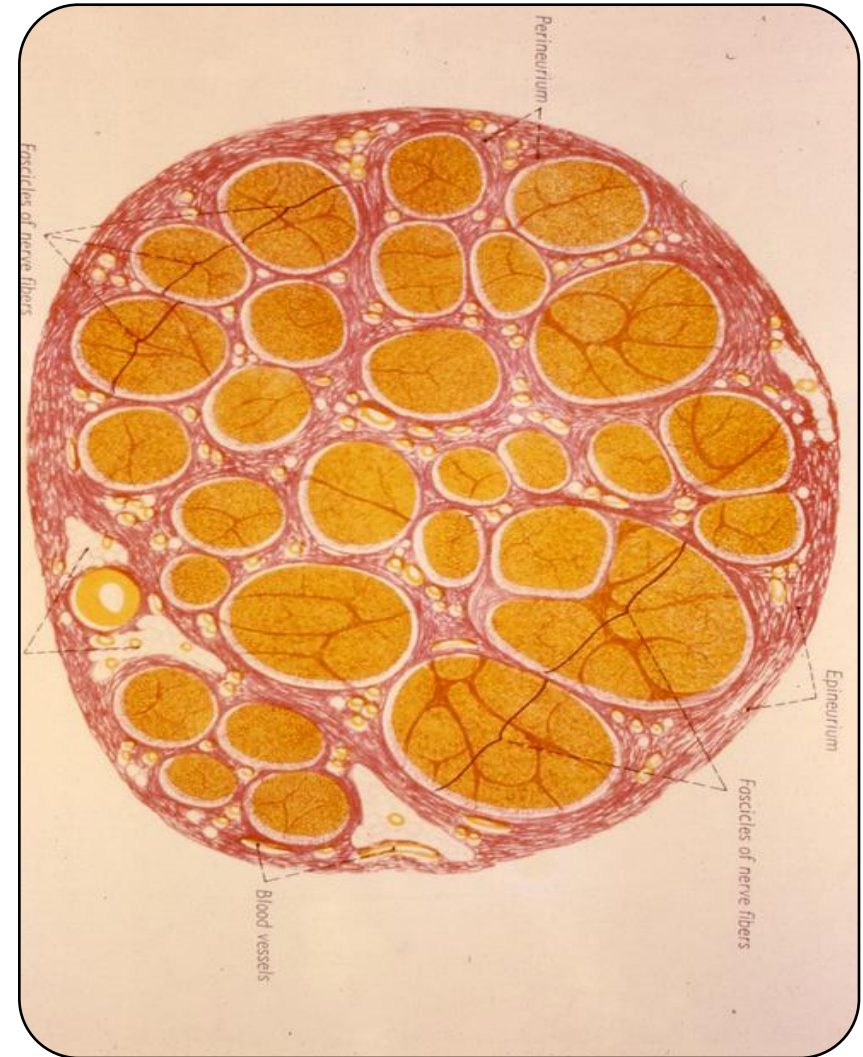Перинеуријум

- Сваки фасцикулус унутар периферног нерва поседује сопствени омотач – **перинеуријум**
- Састоји се од **епитела** и **везивног ткива**
- Епител је наставак менинготела арахноидее



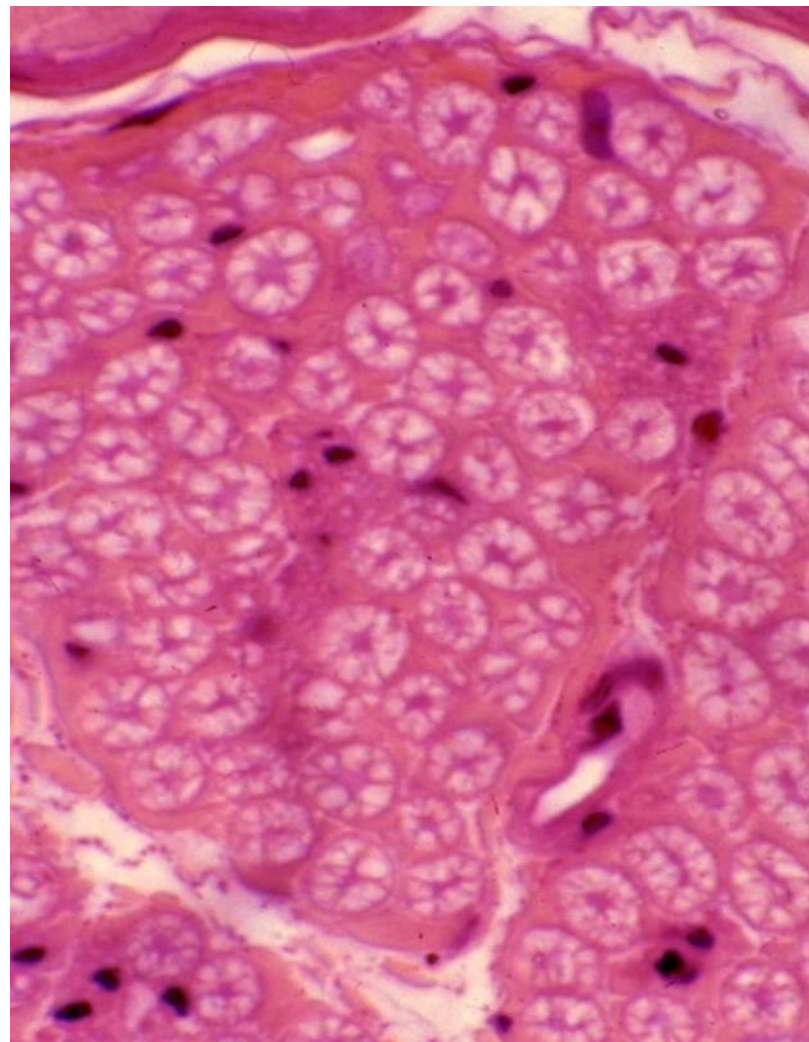
Перинеуријум

- Састоји се од 3-15 слојева **пљоснатих ћелија** распоређених у виду **концентричних ламела**
- Између ламела се налазе **микрофибрили**
- Ћелије садрже микрофиламенте и густа тела
- Везивно ткиво састоји се од колагених влакана без фиброцита



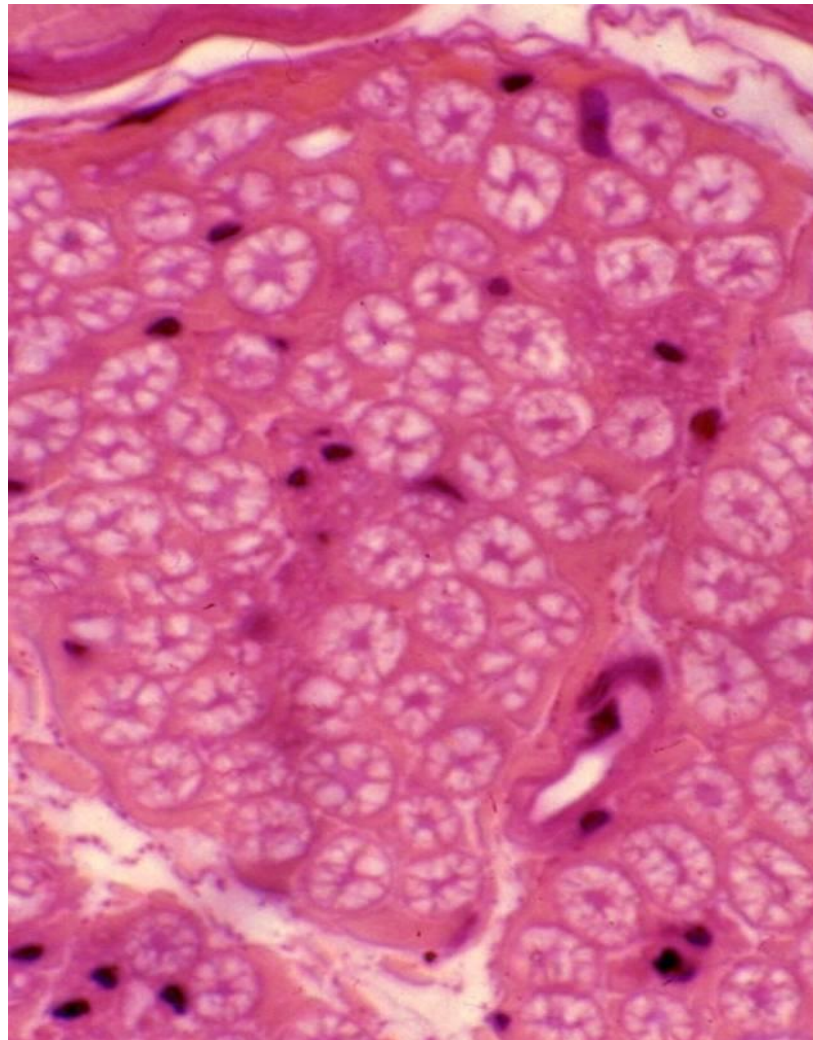
Ендонеуријум

- Танак слој растреситог везивног ткива **око сваког појединачног нервног влакна** унутар фасцикулуса.
- Садржи Шванове ћелије, фибробласте, мастоците, колагена влаканца и капиларе континуираног типа.



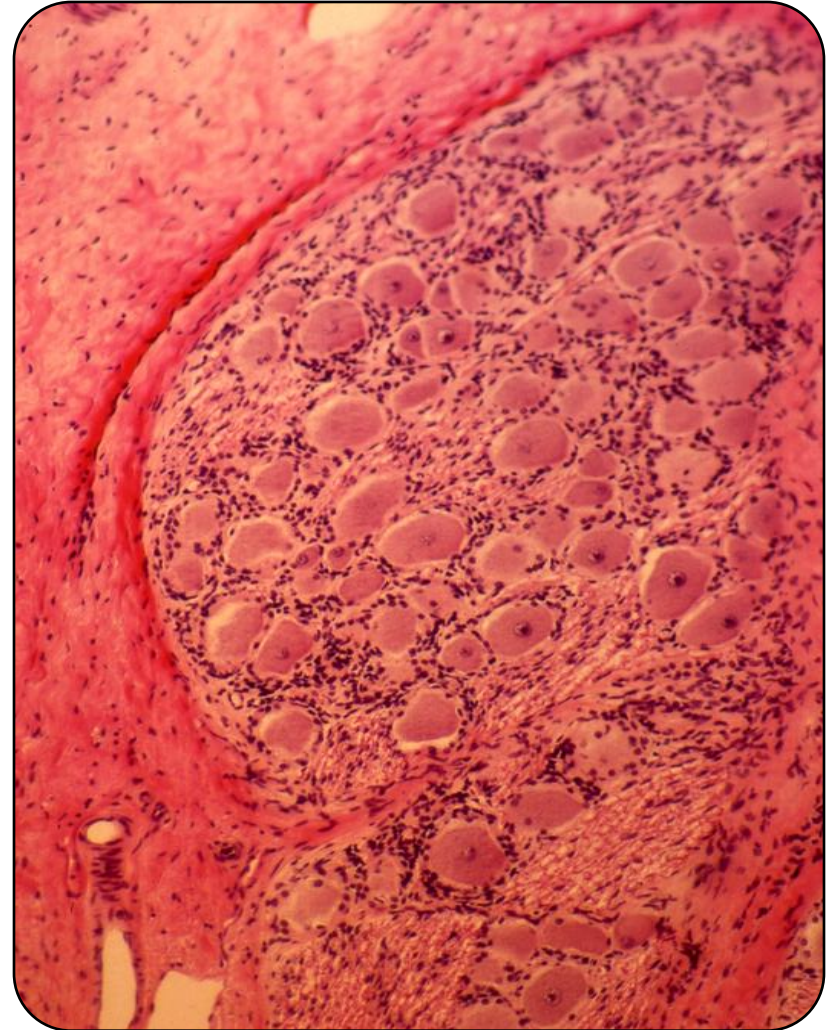
Ендонеуријум

- Ендонеуријум је **слабо васкуларизован**, па се метаболизам заснива на размени преко перинеуријума.
- **Крв-нерв баријеру** чине епителне ћелије перинеуријума (повезане зонулама оклуденс), ендотелне ћелије ендонеуријумских капилара, перицити и Шванове ћелије



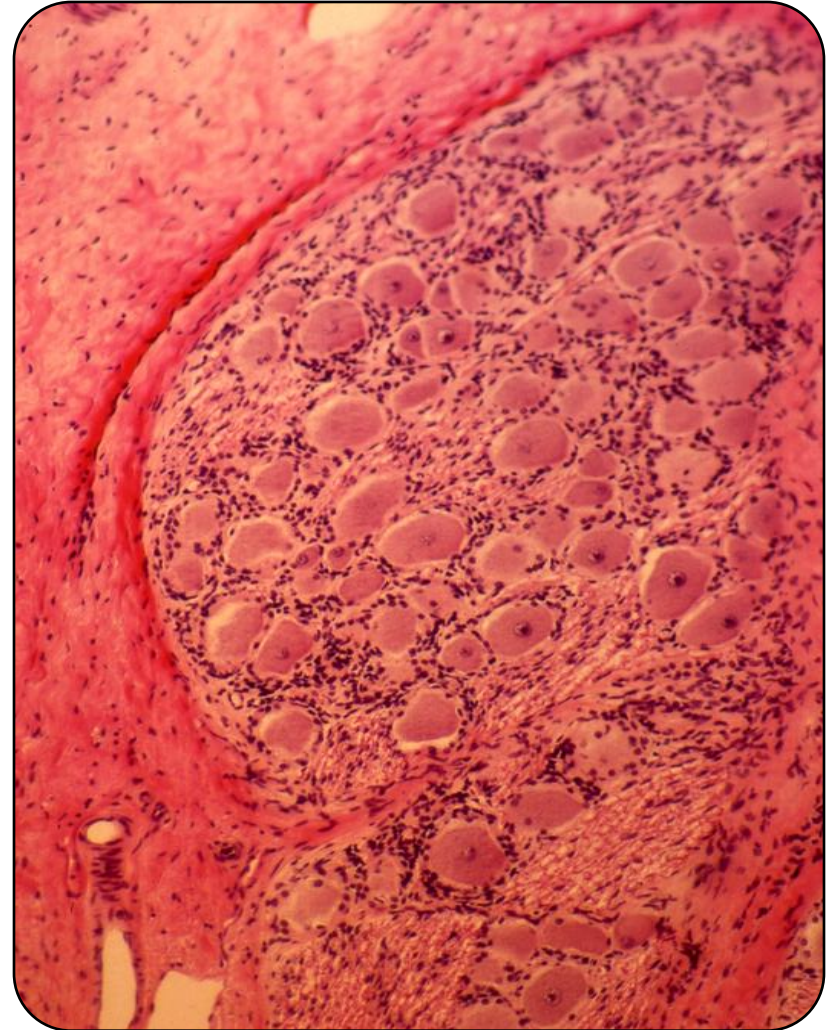
Ганглије

- Тела нервних ћелија ван ЦНС-а могу да се групишу формирајући **ганглије**
- Ганглије **стоје на путу периферних нерава**
- Према хистолошкој организацији деле се на **сензорне** и **аутономне** (вегетативне) ганглије



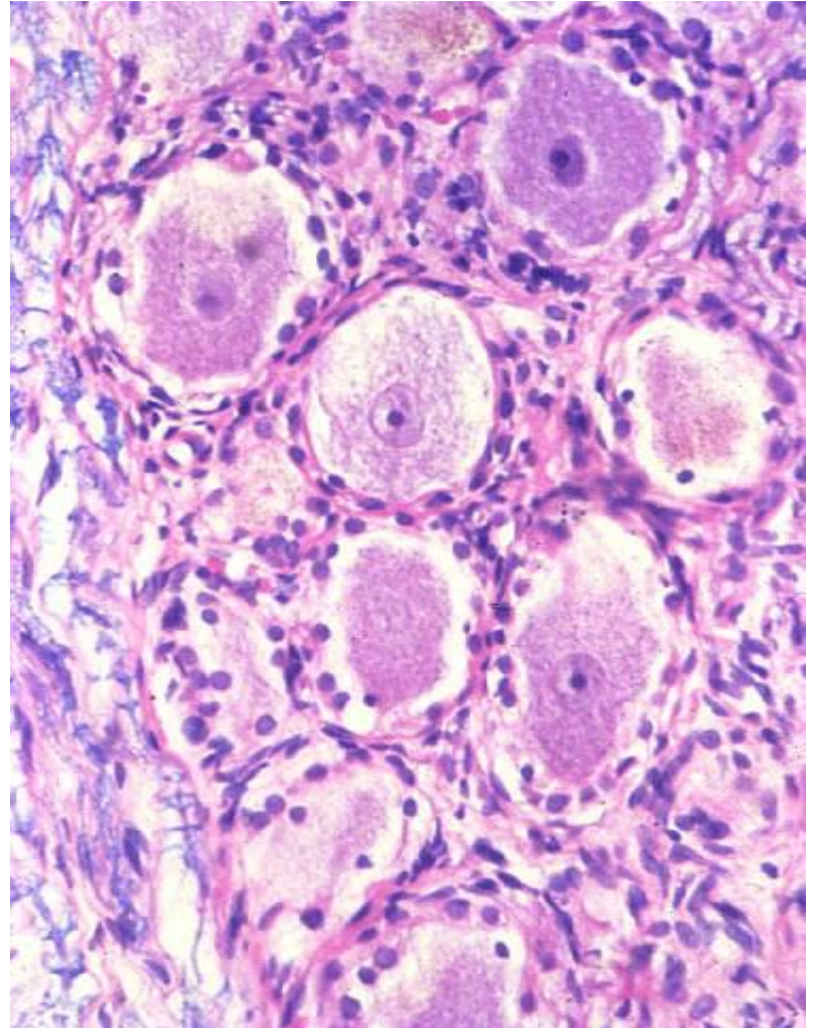
Ганглије

- Сензорним ганглијама припадају ганглије кичмених живаца (**спиналне ганглије**) и ганглије можданих живаца (**церебралне ганглије**)
- Аутономне ганглије припадају АНС-у и обухватају **симпатикусне** и **парасимпатикусне** ганглије (нема значајнијих хистолошких разлика)



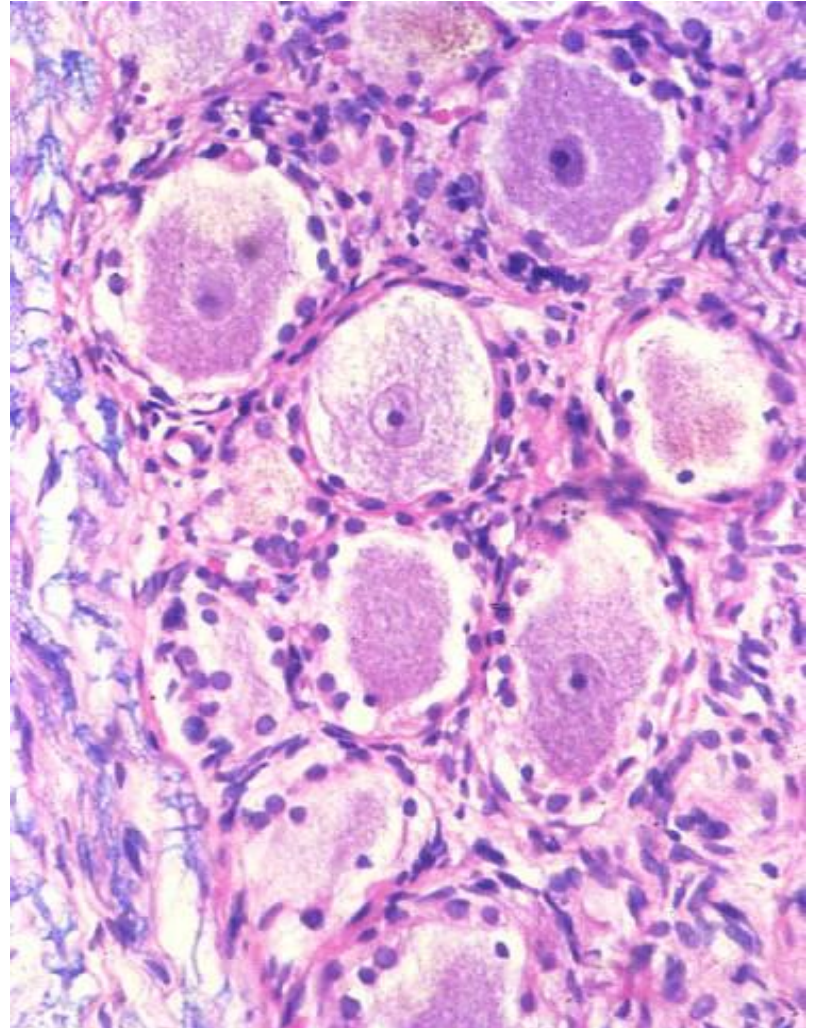
Спиналне ганглије

- Уграђене су у **задњи корен кичмених живаца**
- Обавијене су двослојном капсулом.
- **Спољашњи слој капсуле** – густо везивно ткиво у континуитету са тврдом можданицом и епинеуријумом.



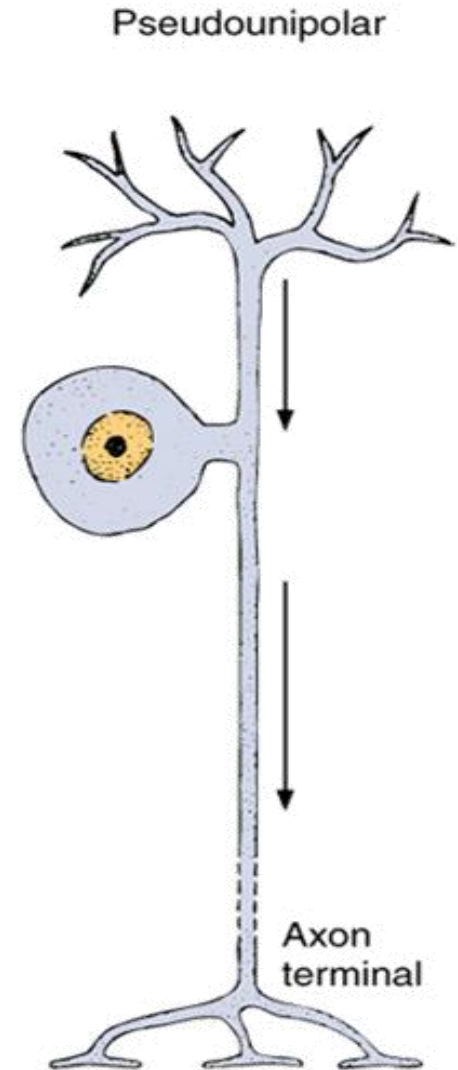
Спиналне ганглије

- **Унутрашњи слој капсуле** – неколико слојева спљоштених епителних ћелија и растресито везивно ткиво које се наставља на арахноидеу и перинеуријум.
- У ганглиону се налазе **псеудоуниполарни неурони** распоређени у неправилним групама које су раздвојене везивним ткивом и сноповима нервних влакана.



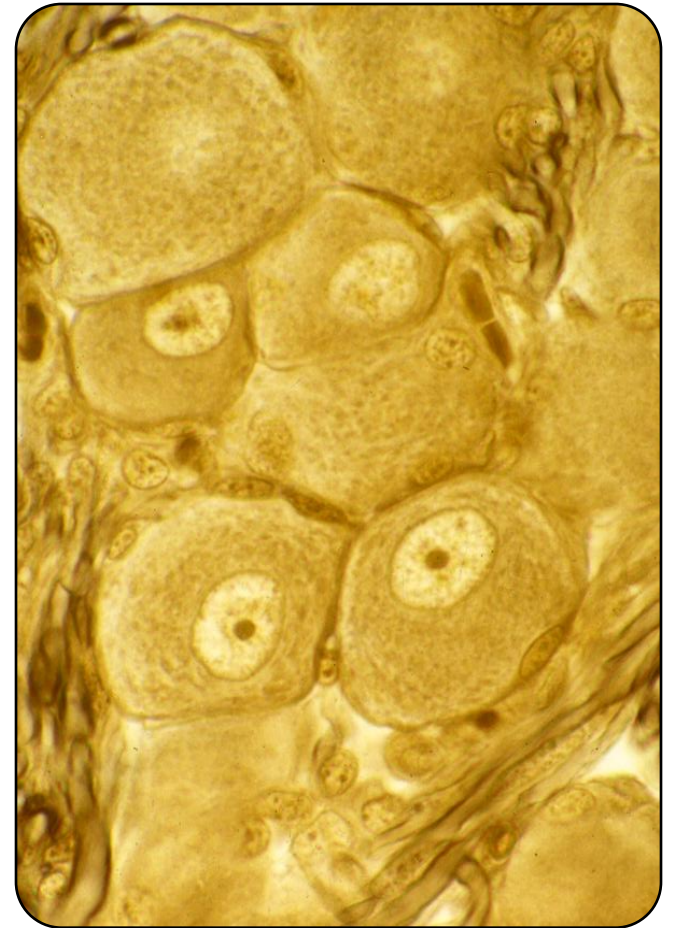Спиналне ганглије

- У спиналним ганглионима налазе се **округли псеудоуниполарни неурони** са централно постављеним једром, израженим једарцетом и органелама синтетског пута
- Од тела неурона **полази један продужетак који се рачва на две гране** у облику слова Т
- Једна грана доводи импулс са периферије – одговара дендриту
- Друга грана као аксон одводи импулс кроз задњи корен спиналног нерва до сиве масе кичмене мождине



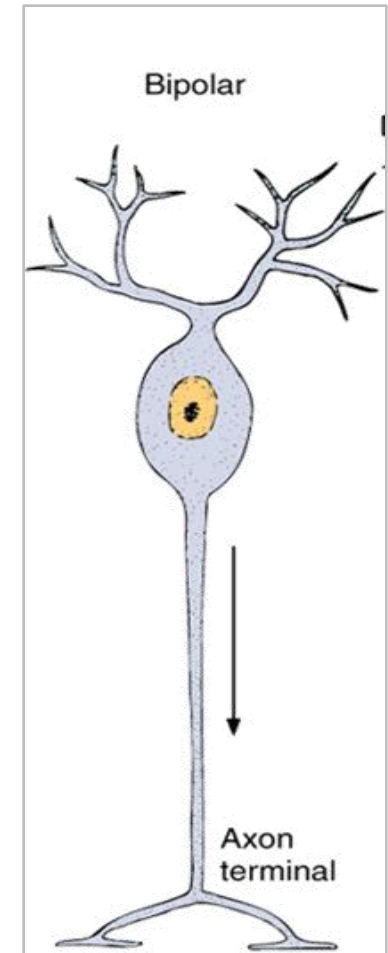
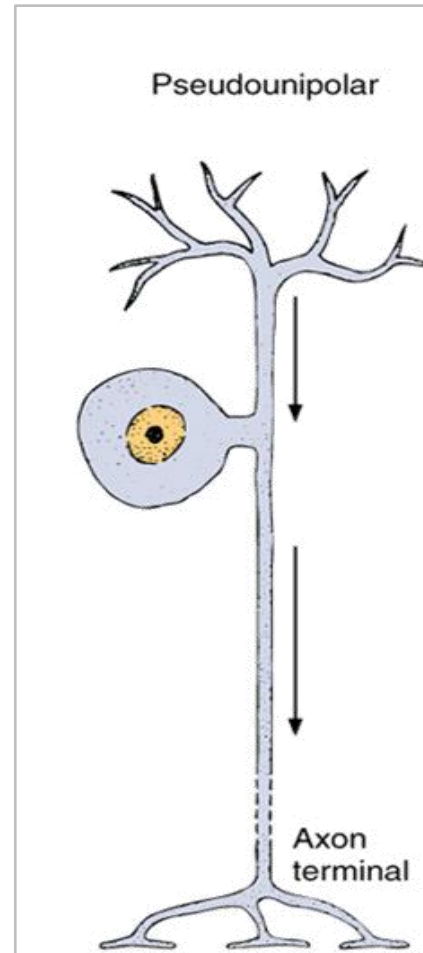
Спиналне ганглије – амфицити

- На тело ганглијских ћелија налажу **ћелије неуроглије** – **амфицити** или сателитске ћелије
- Према структури, функцији и ембрионалном пореклу (нервни гребен) амфицити су **аналогни Швановим ћелијама**
- Изолују ганглијске ћелије од околног растреситог везивног ткива



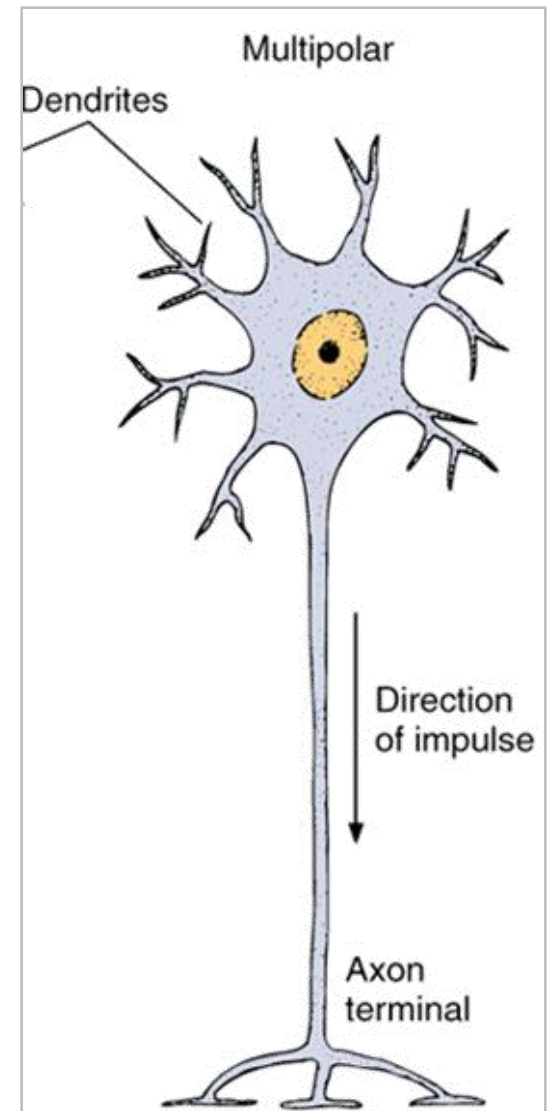
Церебралне ганглије

- Укључене су у ток појединих кранијалних нерава (V, VII, VIII, IX, X).
- Према хистолошкој грађи **сличне** су спиналним ганглијама.
- Изузетак су ганглије **вестибулокохлеариса** које садрже биполарне неуроне.



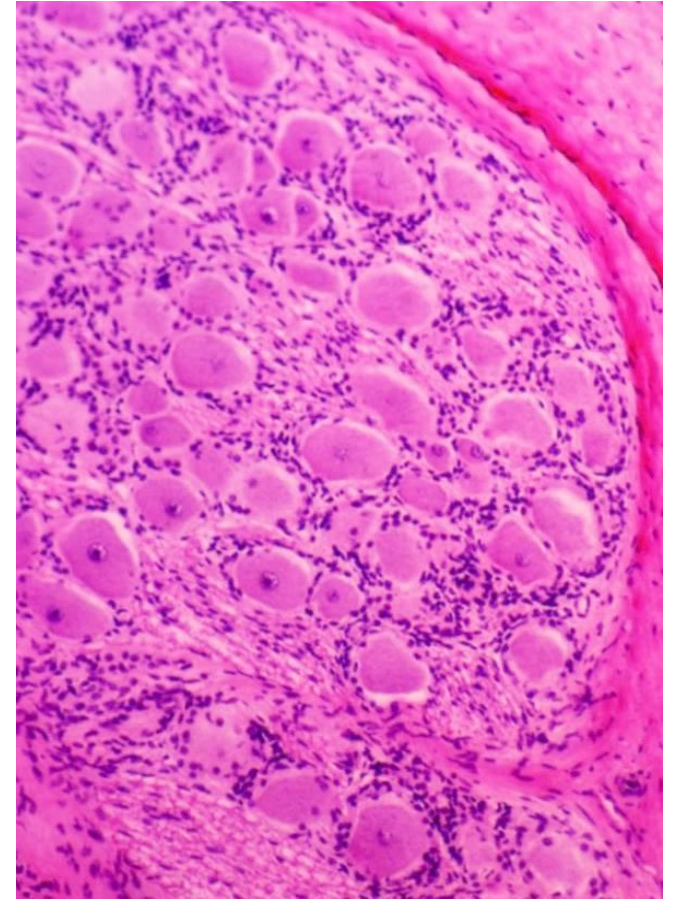
Аутономне ганглије

- Припадају **АНС-у**
- Обухватају **симпатикусне** и **парасимпатикусне** ганглије
- Оба типа су сличне хистолошке грађе
- За разлику од спиналних ганглија садрже **мултиполарне ганглијске ћелије** – знатно ситније од псеудоуниполарних код спиналних ганглиона
- Мултиполарне ћелије формирају мање групице (остају раздвојене ћелијским продужецима)
- Једро је округло и ексцентрично постављено, изражено је једно или два једарцета и развијене су синтетске органеле.
- Осим мултиполарних неурона, присутни су и **интернеурони** са амијелинским аксонима.



Аутономне ганглије – сателитске ћелије

- **Сателитске ћелије** су у вегетативним ганглијама малобројне
- Услед присуства бројних наставака **не облажу у потпуности** тела ганглијских ћелија
- **Везивно ткиво** око и унутар аутономних ганглија организовано је **на исти начин** као код спиналних ганглија
- **Изузетак** су парасимпатикусни ганглиони у зиду појединих органа, посебно дигестивне цеви
- Ови ганглиони **немају капсулу**, окружени су везивним ткивом органа у којима се налазе.
- Вегетативне ганглије функционишу аутономно јер садрже **интернеуроне**



Аутономни нервни систем

- Тело другог неурона налази се у некој од **аутономних ганглија**.
- Прима импулс од преганглијског влакна и прослеђује га преко свог аксона до ефекторног органа.
- Други неурон се назива **постсинаптички** или **постганглијски неурон**; његов аксон као **постганглијски аксон**
- Користи се и назив **периферни неурон**, јер му је тело смештено на периферији (у ганглиону)

Аутономни нервни систем

- И соматски и аутономни нервни систем имају и аферентна и еферентна нервна влакна.
- **Аферентни неурони** оба система су према морфофункционалним карактеристикама слични.
- **Еферентни неурони** соматског и аутономног система разликују се и по структури и по функцији.
- Соматски неурони полазе из ЦНС-а и аксони се завршавају на периферији (**један неурон спроводи импулс**).

Аутономни нервни систем

- Код аутономних влакана, тело **првог неурона** смештено је у једрима можданог стабла или у интермедиолатералним колумнама кичмене мождине.
- Његов аксон преко кранијалних или спиналних нерава стиже до аутономних ганглија.
- **Први неурон** – **пресинаптички** или **преганглијски неурон** (централни неурон); његов аксон – **преганглијски аксон**.